

[臨床：症例報告]

矯正歯科治療と補綴歯科治療により審美性を改善した Angle Class III 症例

川里 邦夫

Serendipity かわさと 歯科
(2018年6月22日受理)

A Case Report of Angle Class III Malocclusion Orthodontically and Prosthodontically Treated to Achieve Esthetic Result

KAWASATO Kunio

Serendipity Kawasato Dental Office
(Accepted June 22, 2018)

キーワード：Angle Class III (Angle III級), anterior guidance (アンテリアガイダンス), orthodontic treatment (矯正歯科治療), prosthodontic treatment (補綴歯科治療)

緒言

成人における歯科治療は、すでに修復補綴処置が施されていたり、歯列や骨格に問題があったり、他科との連携を必要とすることがある¹⁾。咬合再構成において、上下歯列の近遠心的位置関係が Angle Class II では前歯の水平被蓋が過剰、Angle Class III では不足していることが多く、アンテリアガイダンスの獲得が困難である。アンテリアガイダンスのメカニズムが正常に働き、側方運動時に臼歯部にディスクルージョンをもたらしているか否かは機能を考えるうえできわめて重要である。アンテリアガイダンスが不適切な場合、顎関節への負担や歯の摩耗を引き起こす可能性が高く、歯列全体の長期的維持が望めない²⁾。今回、不適合補綴物を装着された成人男性の Angle Class III 症例に矯正歯科治療と補綴歯科治療を併用して対処し、審美的な歯と歯列が得られたので報告する。

症例

本報告はヘルシンキ宣言を順守し、行った。初診から治療終了時までの顔面写真、口腔内写真、エックス線写

真などの資料、ならびに各種診察結果、分析結果、診断結果、治療方針、治療経過などを記した書類を本症例報告に使用することを患者本人に説明し、論文に掲載する承諾を得た。

1. 症例の概要

患者は初診時年齢32歳の男性であり、全体の補綴物のやり直しを主訴に来院した。7～8年前に他医院にて全顎的に補綴処置を受け、その際に上顎左側第二小白歯と第二大臼歯を抜去したという。全身所見に特記事項は認められなかった。

2. 臨床所見

正貌は左右非対称であり、顔面正中に対して、下顎がわずかに右方偏位していた。側貌は、Eラインからの距離：上唇-1 mm (標準値 0 mm±1.5 mm)、下唇 0 mm (標準値 2 mm±1.5 mm) で上下口唇とも後方にあり、鼻唇角 85° (標準値 105±8°) で上唇は前方に傾斜していた (図1)。口腔内所見では多数歯に不適合な補綴処置が施され、歯肉退縮によるクラウンマージンの露出や、さまざまな色調の補綴物・充填物が混在し、審美的に大きな障害となっていた (図2)。上顎に比べて、下顎は歯列弓

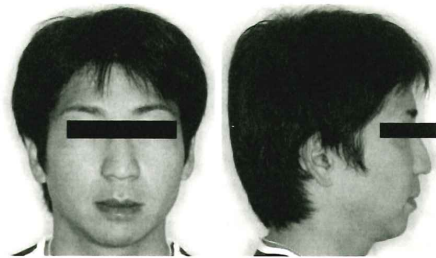

図1 初診時の正面観・側貌観

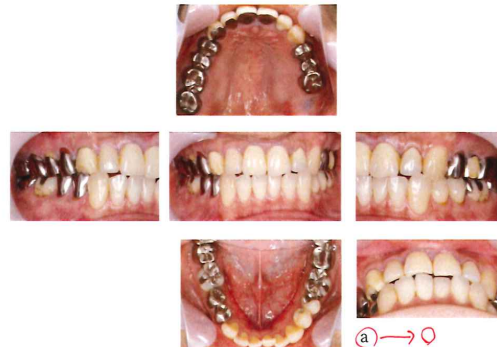

図2 初診時の口腔内写真 (32歳)
a: 浅いアンテリアカップリング

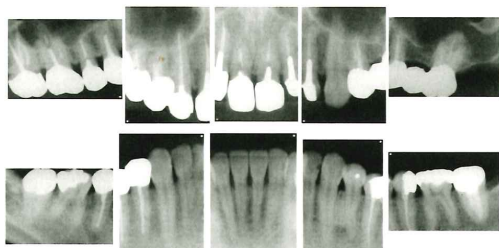


図3 初診時のエックス線 10枚写真

| | | | | | | | | | | | | | |
|-----|-----|-----|-----|-----|-----|-----|-----|-----|-----|-----|-----|-----|-----|
| 212 | 222 | 212 | 212 | 223 | 222 | 223 | 222 | 212 | 222 | 212 | 112 | | |
| 7 | 6 | 5 | 4 | 3 | 2 | 1 | 1 | 2 | 3 | 4 | 6 | | |
| 213 | 313 | 213 | 211 | 222 | 222 | 224 | 322 | 222 | 222 | 122 | 312 | | |
| 623 | 333 | 322 | 222 | 222 | 222 | 212 | 212 | 212 | 211 | 211 | 222 | 223 | 323 |
| 7 | 6 | 5 | 4 | 3 | 2 | 1 | 1 | 2 | 3 | 4 | 5 | 6 | 7 |
| 623 | 222 | 212 | 312 | 212 | 212 | 212 | 212 | 212 | 211 | 211 | 222 | 223 | 323 |

図4 初診時の歯周組織検査表
4 mm以上のポケット 1.9%, Bop (+) 17.3%。

幅径が大きく、下顎前歯部には叢生が認められた。上顎前歯の舌側傾斜と前歯の浅い被蓋関係が認められ、アンテリアカップリングは良好ではなかった (図2a)。上下顎の正中は一致し、咬合高径の低下もなく、顎関節の症状はなかった。エックス線写真から、既存修復物の不適合と不十分な根管治療が認められたが、歯槽骨の吸収はなかった (図3)。歯周組織は、4 mm以上のポケット 1.9%、Bop (+) 17.3%であり、歯肉炎が認められた (図4)。

3. 側面頭部エックス線写真分析

SNA 84.0°, SNB 80.0°, ANB 4.0° から、近遠心的顎間関係は skeletal Class I であった。FMA 38.0° から垂直的顎間関係はハイアングル傾向であった。U1 to FH 100.0° (標準値 111.2±5.2°), L1 to Mp 92.0° (標準値 94.7±6.9°) から上顎前歯が 4.4 mm 舌側 ((111-100=11)÷2.5=4.4 mm) にあり、下顎前歯は正常な位置にあることがわかった。上顎前歯が舌側傾斜し、下顎前歯は正常な傾斜のため、interincisal angle は 131.0° (標準値 128.3±8.8°) と大きい、正常値の範囲内であった。これらの分析結果から、叢生を伴う Angle Class III と歯科矯正学的に診断

した。

4. 治療方針

CR では上下顎歯列の正中が一致したが、咬頭嵌合位に下顎位がわずかに右側後方に 1 mm 偏位した (図5)。CR-ICP のずれは、指導ピンの浮き上がり量で確認したところ 0.5 mm であった。ボルトン分析から、歯冠近遠心幅径は上顎前歯が正常であり、下顎前歯は各歯ともに 0.5 mm 大きかった。歯冠幅径の大きい下顎前歯をディスプレイスキングし、生じた空隙を利用して、下顎前歯を舌側移動させることとした。移動後の下顎前歯の位置に対して、上顎前歯の位置を決定し、審美的にも機能的にも良好な被蓋関係を確立することとした。上顎前歯の舌側傾斜と前歯の浅い被蓋関係を改善するために、上顎前歯の唇側傾斜移動と歯冠側移動を行うこととした。上顎は補綴歯科治療、下顎は矯正歯科治療にて行うこととした。

Angle Class III を改善するため、上顎前歯歯冠長を通常より 1 mm 長くし、全体的に上顎歯列弓幅径は大きく、下顎歯列弓幅径は小さく、補綴物を作製し、上下顎

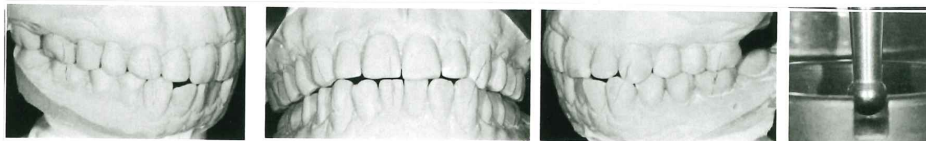

図5 CRマウント(太CR, 細ICP)
CRからICPへ1mm右後方へ偏位した。指導ピンの浮き上がりは0.5mm。

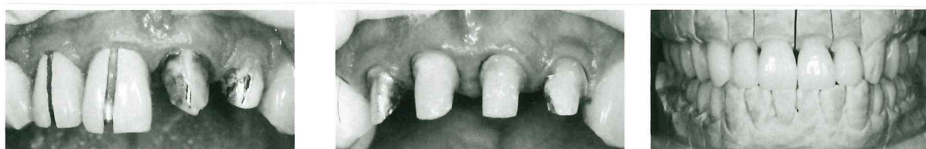

図6 不適合補綴物除去、支台歯形成、セカンドプロビジョナルレストレーション

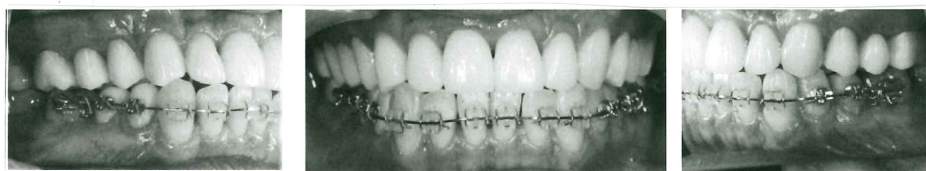

図7 セカンドプロビジョナルレストレーション装着後、矯正開始

の歯列弓幅径の差を改善するようにした。その結果、審美的な結果だけでなく、アンテリアカップリングを獲得し、アンテリアガイダンスが得られ、白歯離開が起り、白歯咬合面形態が維持され、咬頭嵌合位が安定することを目的とした。

5. 治療計画

治療計画を作成するにあたっての患者からの要望は、審美性に関しては、天然歯同様に綺麗になれば喜ばしいとのことであった。よって、補綴物はすべて再製を行うこととした。

治療計画とその手順を以下に示す。

- 1) スケーリングおよびブラッシング指導
- 2) プロビジョナルレストレーション
- 3) 根管治療, カリエス治療
- 4) 矯正歯科治療(下顎)
- 5) 再評価後に問題点の改善
- 6) 最終補綴歯科治療
- 7) メンテナンス

補綴設計は、上顎左側ブリッジ以外はすべて単冠の

オールセラミッククラウンとし、下顎左側第二小白歯は実質欠損が少ないためセラミックアンレーとした。

6. 治療経過

既存の補綴物を除去し、プロビジョナルレストレーションに交換し、歯周基本治療、モチベーション、TBI、SRP、根管治療、カリエス治療を行った。その後、支台歯の軸面を修正し、全顎印象を行い、セカンドプロビジョナルレストレーションを作製した。その際、上顎前歯の歯冠長を通常より1mm長くし、被蓋が浅くならないようにした(図6)。セカンドプロビジョナルレストレーション装着後、ブラケット装置を用いて下顎の矯正歯科治療を開始した(図7)。Angle Class IIIを改善するために、下顎白歯隣接面をディスクングし、両側第一大白歯を遠心移動して、白歯I級咬合を確立した。さらに、下顎前歯隣接面をディスクングし、空隙を確保して、前歯のリトラクションを行った。9カ月の矯正歯科治療の終了後、再評価を行った。そのときの顎頭位は顎頭安定位にあり、咬合高径は正常であった。

再評価時、咬合平面は左下がり(図8a)、修正の必

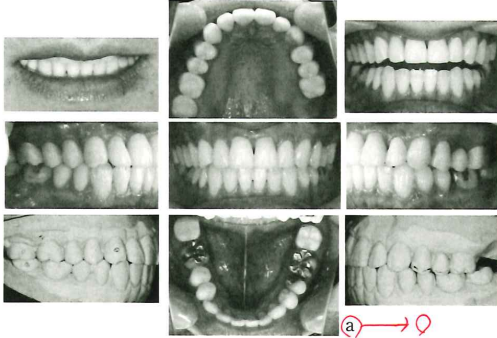


図8 矯正終了後のセカンドプロビジョナルレストレーション
a: 左下がりの咬合平面

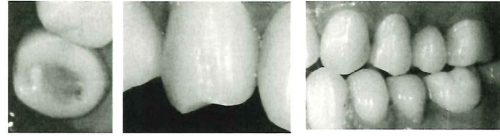


図9 セカンドプロビジョナルレストレーションの摩耗

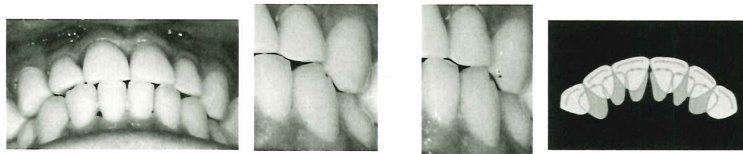


図10 アンテリアカップリング

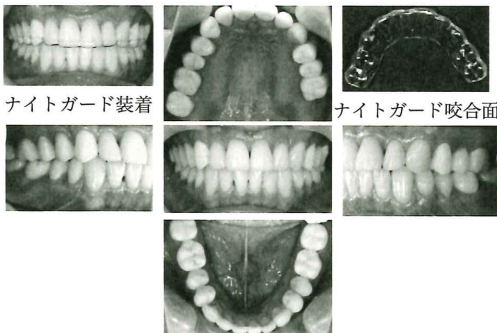


図11 ファイナルプロビジョナルレストレーション

要があった。さらに、プロビジョナルの摩耗やクリアランス不足などから、プロビジョナルを再製することとした(図8, 9)。アンテリアカップリングの左右差が認められたため、上顎右側犬歯のプロビジョナルを舌側に入れ水平被蓋を減らし、上下顎左側犬歯は天然歯のため歯冠形態修正にて少しでも水平被蓋が得られるように対応した(図10)。ファイナルプロビジョナルを装着し、摩耗を防ぐためにナイトガードを使用した(図11)。3カ月

の経過観察を行った後に、最終補綴^物の作製に取り掛かった。

7. 治療結果

最終補綴物装着時の顔貌と口唇の写真、口腔内写真およびエックス線写真を図12~14に示す。成人のため、骨格的变化はないが、上下顎中切歯正中が一致し、上下前歯の軸傾斜が改善された(図12)。その結果、良好なアンテリアガイダンスが得られ(図13a)、咬合平面は整い(図13b)、側方運動時にディスクルージョンを獲得できた(図13c, d)。エックス線写真から、補綴物の適合が確認でき、異常所見は認められなかった(図14)。側面頭部エックス線写真分析から、U1 to FH 108.0°, L1 to Mp 90.0°になり、上下顎前歯の近遠心的傾斜は正常になった。interincisal angleは125.0°になり、標準偏差値内での変化であった(表1)。叢生は改善され、臼歯関係はAngle Class Iで、緊密な咬合が得られ、咬頭嵌合位の安定が得られた。その結果、保定後の後戻りはみられていない。治療期間は2年で、現在3カ月ごとのメンテナンスを行い、8年間ではあるが、機能的・審美的に

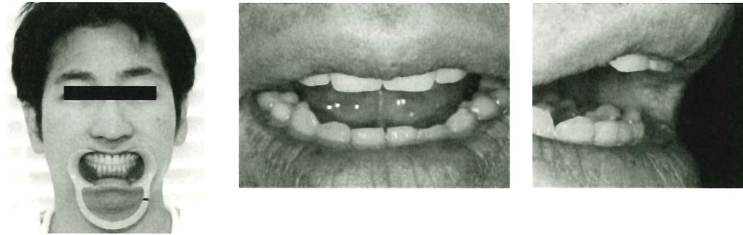


図12 最終補綴物装着時の顔貌と口唇

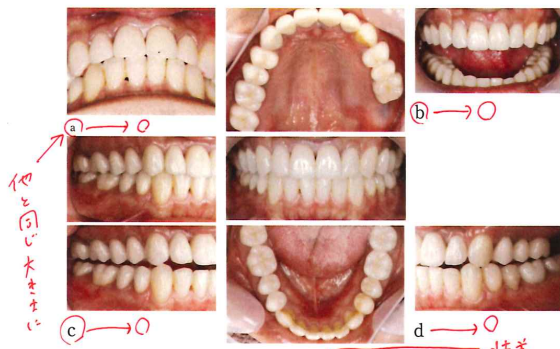


図13 最終補綴物時の口腔内写真
 a: アンテリアカップリング
 b: 上下咬合平面
 c: 右側方運動時
 d: 左側方運動時

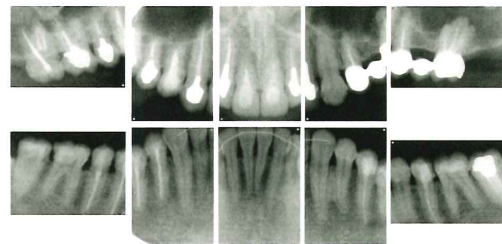


図14 最終補綴物装着時のエックス線10枚法写真

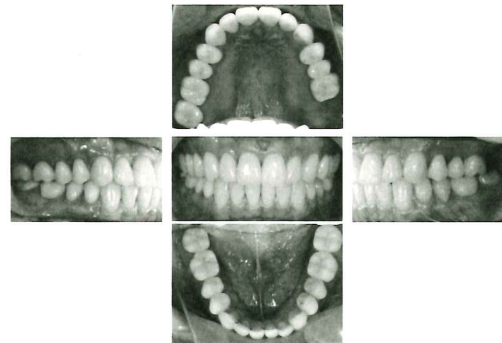


図15 最終補綴8年後の口腔内写真

表1 側面頭部エックス線写真分析値³⁾

| | 初診時 | 治療後 | (標準値 SD) |
|------------------------|-------|-------|-----------|
| SNA (°) | 84.0 | 84.0 | 81.4±3.6 |
| SNB (°) | 80.0 | 80.0 | 79.6±3.6 |
| ANB (°) | 4.0 | 4.0 | 1.8±3.9 |
| FMA (°) | 38.0 | 38.0 | 25.6±5.6 |
| U1 to FH (°) | 100.0 | 108.0 | 111.2±5.2 |
| L1 to Mp (°) | 92.0 | 90.0 | 94.7±6.9 |
| Interincisal angle (°) | 131.0 | 125.0 | 128.3±8.8 |

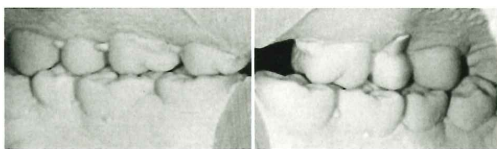


図16 最終補綴8年後の舌側からの咬頭嵌合の状態
 Cusp to Fossa の関係にある。

| | | | | | | | | | | | | | |
|----------|----------|----------|----------|----------|----------|----------|----------|----------|----------|----------|----------|----------|----------|
| 212 | 222 | 212 | 212 | 223 | 222 | 223 | 222 | 212 | 222 | 212 | 112 | | |
| 7 | 6 | 5 | 4 | 3 | 2 | 1 | 1 | 2 | 3 | 4 | 6 | | |
| 213 | 313 | 213 | 211 | 222 | 222 | 222 | 322 | 222 | 222 | 122 | 312 | | |
| 323 | 333 | 322 | 222 | 222 | 222 | 212 | 212 | 212 | 211 | 211 | 222 | 223 | 323 |
| 7 | 6 | 5 | 4 | 3 | 2 | 1 | 1 | 2 | 3 | 4 | 5 | 6 | 7 |
| 223 | 222 | 212 | 312 | 212 | 212 | 212 | 212 | 212 | 211 | 211 | 222 | 223 | 323 |

図17 最終補綴8年後の歯周組織検査表
 4mm以上のポケット0%, Bop (+)0%。

良好な経過を得られている (図 15)。最終補綴 8 年後の咬頭嵌合の状態が Cusp to Fossa の関係にあることが、模型から確認できる (図 16)。歯周組織に問題はない (図 17)。

修正を行い、外傷を避けるようにした。ただし、Angle Class III のため被蓋は浅くなり、上顎前歯舌面形態の修正には限界があった。

現在、治療終了後 8 年を経過し安定した被蓋関係を維持しているが、審美的かつ機能的な観点から長期的に予後を観察していく必要がある。

考 察

本症例は、切端咬合を伴う Angle Class III 症例であった。軽度であることから、歯性の補正による治療が可能だと判断し治療を行うこととした。Angle Class III の改善、叢生の除去およびハイアングルを悪化させないことを目標とした。

日常臨床で遭遇する咬合再構成が必要な症例は、アンテリアガイダンスの喪失や減少が、その状況にいたった要因の一つと考えられる。経過が長ければ、顎路の平坦化が生じることもある。欠損に起因する対合歯の挺出、隣在歯の傾斜、歯列不正などを併発し、その結果、スピーカーブやウィルソンの湾曲が強くなり、臼歯部のディスクレージョンを阻害していることが多く見受けられる。Manns ら⁴⁾は、臼歯が参加するグループファンクションよりも犬歯誘導のほうが側方運動における筋活性が低下し、筋の疲労が少なく示している。Williamson ら⁵⁾は、実際にどのような角度を与えたら筋活性が少ないかを調査し、誘導角度が平坦であればあるほど、筋活性は低下すると報告している。咀嚼効率を下げないためには適切な咬頭傾斜角は必要だが、顎口腔系の保全や修復物の保護のためには臼歯部のディスクレージョンも獲得しなければならない。Angle Class III を有する患者においては急峻なアンテリアガイダンスを付与できないため、アンテリアガイダンスによる臼歯部ディスクレージョンを阻害しない咬合平面の設定⁶⁾も重要と考える。

上顎前歯舌側面と下顎前歯唇側面のなす角度を interincisal opening angle といい、Slavicek⁷⁾はその理想的な角度は 43~45° と述べている。その角度が小さすぎると、下顎前歯切端の隅角は咬頭嵌合位あるいは咀嚼運動時において外傷をもたらす可能性があると Thomas⁸⁾は述べている。本ケースにおいては、Angle Class III のため interincisal opening angle は小さい角度、つまり下顎前歯切端が外傷となる可能性があるため、少しでも大きな角度になるように下顎前歯切端唇側を 45° の角度で形態

結 論

本症例では、不適合補綴物を装着された軽度の Angle Class III 症例を、ブラケット装置による矯正歯科治療によって歯列の改善を行い、修復補綴歯科治療を併用して、機能的・審美的な歯および歯列が得られた。Angle Class III 症例において、矯正歯科治療と補綴歯科治療の併用は、機能的・審美的に有用であった。

本論文において、他者との利益相反はない。

文 献

- 1) Proffit WR, 作田 守監修, 高田健治訳: プロフィットの現代歯科矯正学, 第 1 版, クインテッセンス出版, 東京, 506-524, 1989.
- 2) 山崎長郎: 審美修復治療~複雑な補綴のマネジメント~, 第 1 版, クインテッセンス出版, 東京, 22-54, 1999.
- 3) 長岡一美: 現代日本人成人正常咬合者の頭部 X 線規格写真および模型計測による基準値について, 日矯歯誌, 52, 467-480, 1993.
- 4) Manns A, Chan C, Miralles R: Influence of group function and canine guidance on electromyographic activity of elevator muscles, J Prosthet Dent, 57, 494-501, 1987.
- 5) Williamson EH, Lundquist DO: Anterior guidance: its effect on electromyographic activity of the temporal and masseter muscles, J Prosthet Dent, 49, 816-823, 1983.
- 6) 花島美和, 榊原功二, 佐藤貞夫: 咬合形態と臼歯離開との関係に関する研究, 顎咬合誌, 22, 310-317, 2002.
- 7) Slavicek R: Prinzipien der okklusion, Inform Odontodont Kieferorthop, 3, 171-212, 1982.
- 8) Thomas PK, 館野常司監訳: ナソロジカルオクルージョン, 第 1 版, 書林, 東京, 127-150, 1977.

別刷請求先:

〒 530-0002 大阪市北区曽根崎新地 1-4-20
桜橋 IM ビル 4 F
Serendipity かわさと歯科
川里邦夫