

日本成人矯正歯科学会雑誌

The Journal of Japan Association of Adult Orthodontics

VOL. **26** NO.1
December 2019

第26巻 第1号 2019年12月1日発行



症例報告

- 著しい下顎前突を改善後に安定した予後が得られた..... 内野夏子 (2)
 外科的矯正治療の1例
- 著しい叢生を伴う成人Angle Class I 症例..... 川里邦夫 (8)
- 上顎左側犬歯の歯肉退縮を伴う叢生症例..... 鈴木佳代 (14)
- 上下顎歯列弓の狭窄と右側第二大臼歯の..... 松本和子 (20)
 鉤状咬合を伴った叢生症例

会 報 (26)

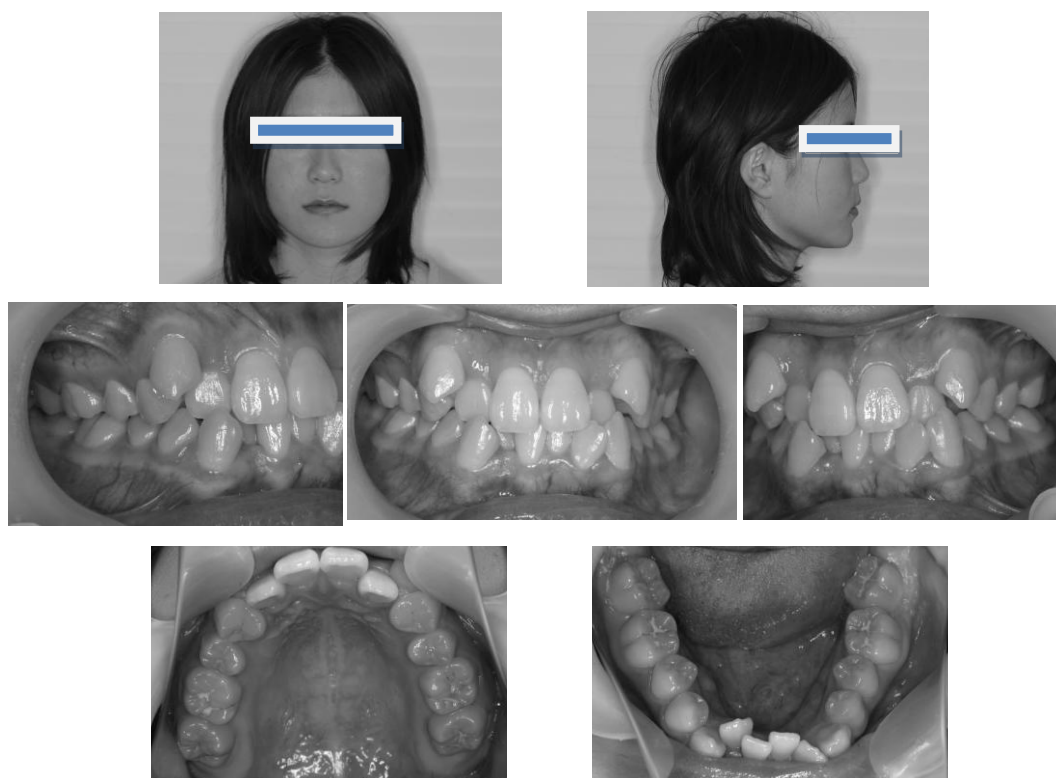


図1 初診時の顔貌・口腔内写真 (18歳 2ヵ月)

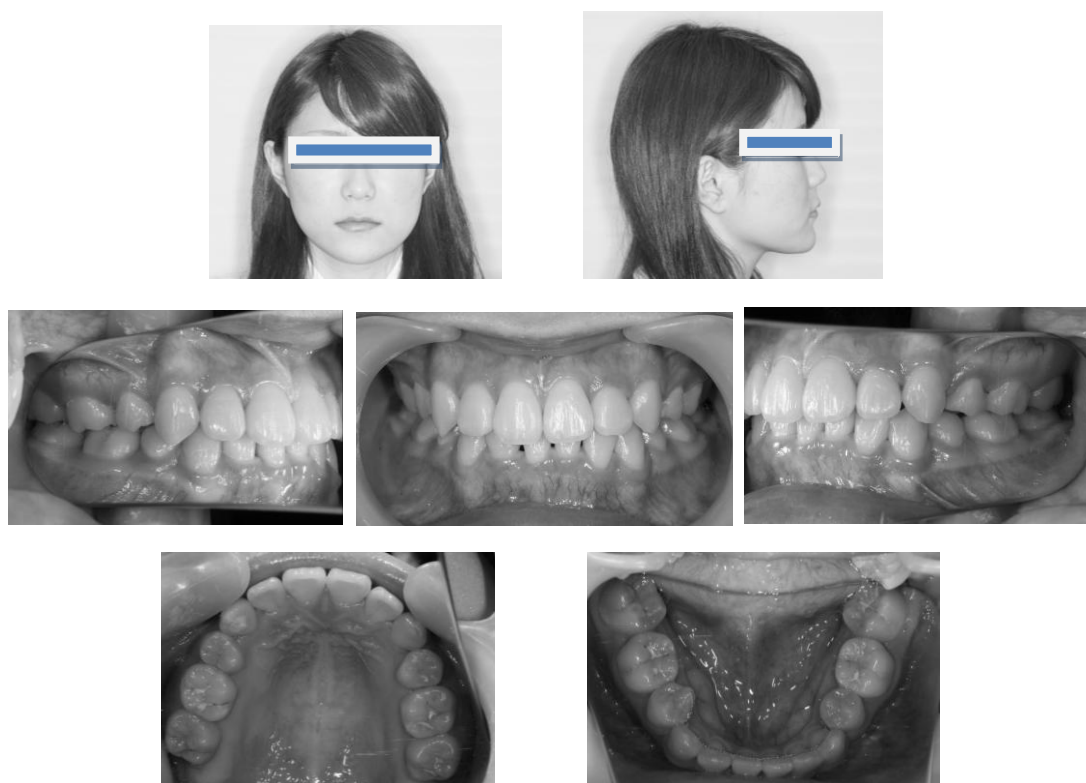


図2 動的治療終了時の顔貌・口腔内写真 (20歳 2ヵ月)

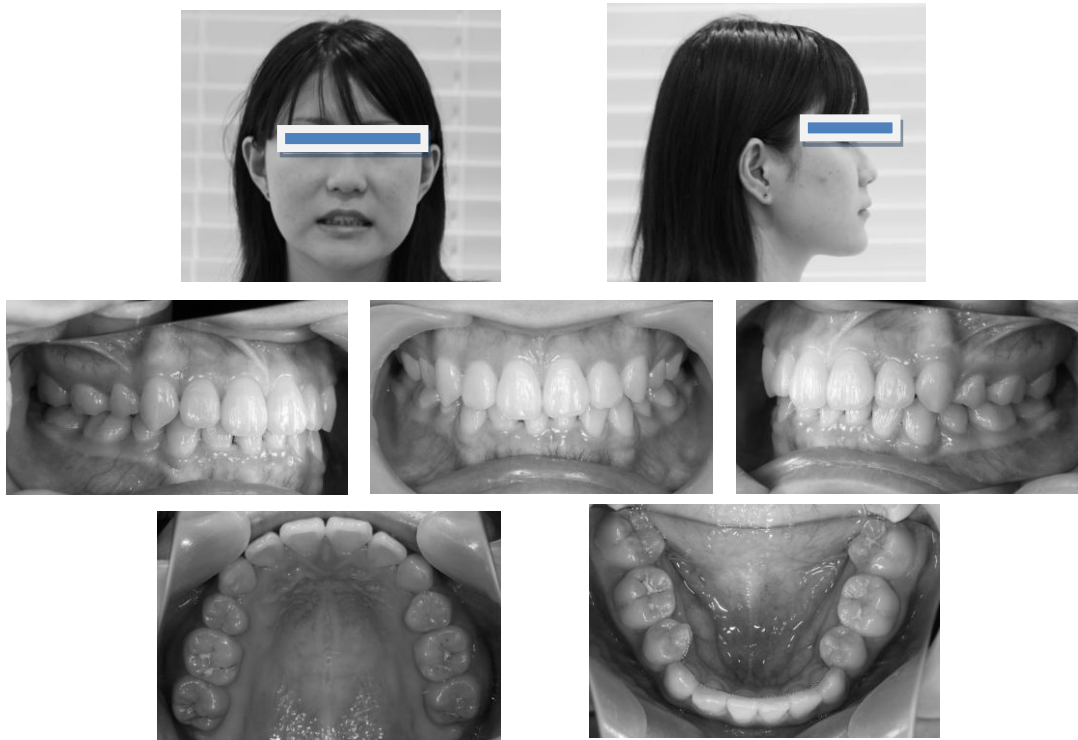


図3 保定終了時の顔貌・口腔内写真（25歳 10カ月）

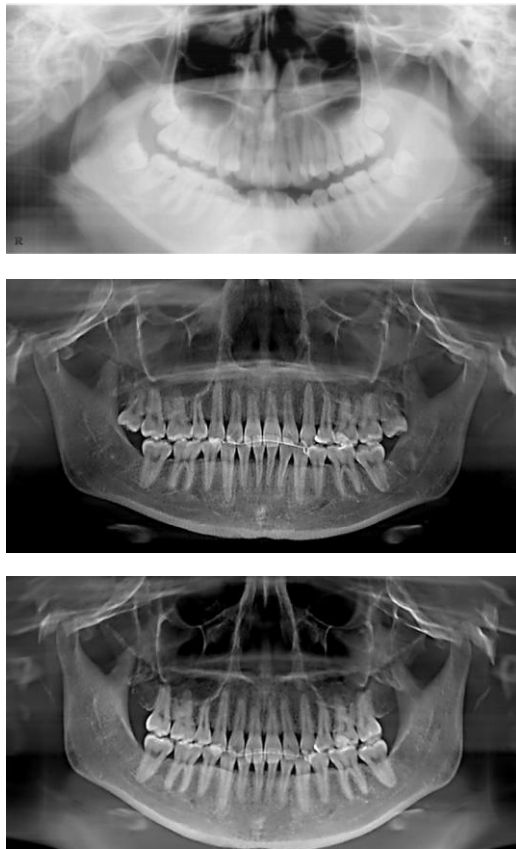


図4 パノラマX線写真

上段：（18歳 2カ月）初診時

中段：（20歳 2カ月）動的治療終了時

下段：（25歳 10カ月）保定終了時

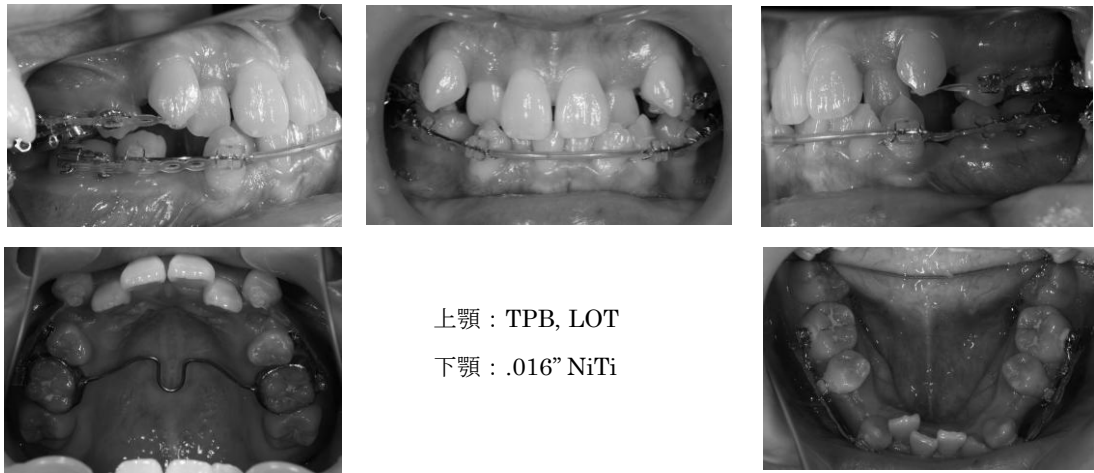


図5 上下顎レベリング開始

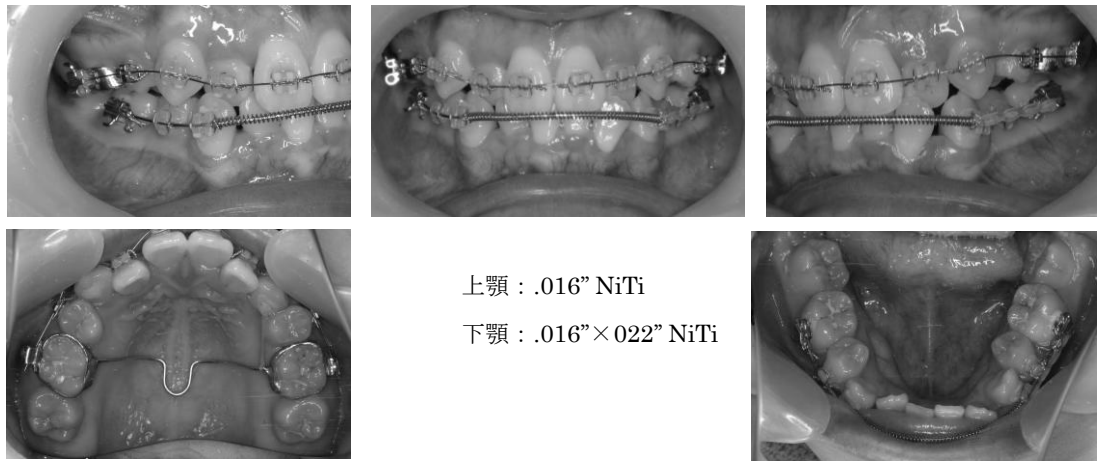


図6 咬合拳上前

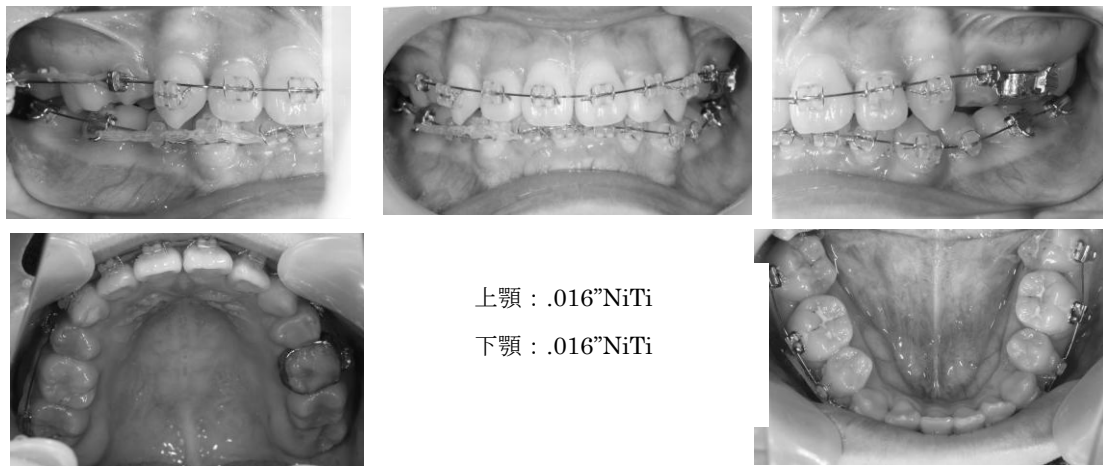


図7 咬合拳上後