

日高 豊彦 Toyohiko HIDAKA  
岡口 守雄 Morio OKAGUCHI  
木原 敏裕 Toshitomo KIHARA  
北園 俊司 Shunji KITAZONO  
金山 浩 Hiroshi KANAYAMA  
天川 由美子 Yumiko AMAKAWA  
鈴木 朋満 Tomoko SUZUKI  
岡崎 英起 Hideo OKAZAKI  
小笠原 一行 Kazuyuki OGASAWARA  
平山 富興 Tomioka HIRAYAMA  
川里 邦夫 Kunio KAWASATO  
本多 浩二 Koji HONDA

# Treatment Planning and Clinical Parameters: Preconditions for Successful Restorative Therapy

## 成功に導く治療計画と臨床基準

山崎長郎 監修

小林 守 Mamoru KOBAYASHI  
安賀 稔 Misuru AGA  
大河原 純也 Junya OKAWARA  
南昌宏 Masahiro MINAMI  
山崎 章弘 Akihito YAMASAKI  
南 清和 Kiyokazu MINAMI  
今井 俊広 Toshitomo IMAI  
吉永 仁 Hiroshi YOSHINAGA  
田々原 昭弘 Akihito TAGAHARA  
勝部 義明 Yoshiki KATSUBE  
本多 正明 Masaki HONDA  
田中 一茂 Kazuhiko TANAKA  
大森 有樹 Yuki OMORI  
小濱 忠一 Tadakazu OHAMA  
林 丈裕 Takahiro HAYASHI  
中田 典光 Norihiro NAKATA  
原田 和彦 Kazuhiko HARADA  
山崎 長郎 Masao YAMAZAKI  
伊藤 雄策 Yusaku ITOH  
菅川 仁 Hisashi MINAGAWA  
高井 裕史 Hirofumi TAKAI  
藤 宗弘 Munehiro WAKI  
真光 謙一郎 Kenichiro SADAMITSU  
松本 邦夫 Kunio MATSUMOTO  
土屋 賢司 Kenji TSUCHIYA  
千葉 豊和 Toyokazu CHIBA  
松川 敏久 Toshikazu MATSUKAWA  
米澤 大地 Daichi YONEZAWA  
木村 卓哉 Takuya KIMURA  
川畑 正樹 Masaki KAWABATA  
中川 昌樹 Masaki NAKAGAWA  
布川 隆三 Ryohei FUKAWA  
羽兼 雅広 Masahiro HAGANE  
鈴木 眞名 Masana SUZUKI  
大河 雅之 Masayuki OHKAWA

SJCD 30周年記念出版症例集

カテゴリー Periodontics

大阪市北区 Serendipity かわさと歯科 川里 邦夫



### Motive

歯周補綴に審美はないのか。矯正とインプラントの応用で審美と機能確立する。

Isn't there Esthetics in periodontal-prosthesis ?

Orthodontics and Implant could be applied to establish Esthetics and Function.

### Philosophy and Background

- 1988 徳島大学歯学部卒
- 1993 川里歯科医院開業
- 1993 SJCD レギュラーコース受講
- 1997 USC 研修
- 1998 原宿マスターコース受講
- 2003 咬合補綴治療計画セミナー受講
- 2007 Serendipity かわさと歯科開設



現在の私の診療体制として、審美補綴・矯正・インプラント・歯周病・咬合が5本柱となっている。そして、どの診療においても、SJCDの3種の神器である、基礎資料の収集・問題点の抽出・総合診断治療計画が根底に存在している。私が大学を卒業した1988年には、まだ臨床歯周補綴I(1990)は出版されておらず、SJCDレギュラーコース(1993)も開催されていなかった。ただ幸運にも、卒後間もなく、茂野啓示先生に10名前後の勉強会を週3回ペースで実施していただき、講義、実習、ケースプレなど寝食忘れて没頭した。この勉強会は4年ほど続き、1回目のレギュラーコースを受講することとなった。それが、山崎長朗先生との初めての出会いで、私自身の診療に大きく影響を与えることとなった。その後、2002年に、失敗しないための誌上Polyclinicというタイトルで、茂野啓示先生のアドバイスを受けながら、実際の患者の上顎左側中切歯の補綴治療の進行経過を誌上でリアルタイムに1年間報告を行った。患者、術者ともに満足いくまで行うという企画で、安易な考えから参加したが、歯科治療の困難さを痛感することとなった。診断の甘さ、治療手順の不手際、スキル不足、ラボサイドとの連携など様々な問題が浮き上がってきた。この経験を踏まえて当時の診療体制変える決意をした。歯科治療はチームで行うものだと気がつき、2003年から鈴木朋湖 DH、西村好美 DT、奥森健史 DTとチームを組むこととなった。そして、3人に多大なる影響を与えている本多正明先生の門をたたくこととなる。

## **Clinical Principle**

矯正治療と再生療法によって、垂直性・水平性の骨欠損を改善し、インプラントによって構造力学的な問題を解決し、動揺歯のコントロールを行うことで、歯周補綴における審美と機能を確立させる。

## **Key word**

Periodontics

Orthodontics

Implant

Mobility teeth

Interdisciplinary approach

## **Introduction**

歯周補綴において、審美と機能を両立させることは困難である。それは、歯周補綴の直面する問題点として、以下の6項目が挙げられるからである。①病的歯牙移動を起こしているため、歯列が顔貌に調和していない。②歯周組織が減少しているため、臨床的歯冠長は長く、ブラックスペースが生じる。③歯・歯列・修復物の構造力学的な問題がある④動揺歯をコントロールする必要がある。⑤二次性咬合性外傷を起こさないための咬合の安定が必要である。⑥長期の継続的メンテナンスが必要である。その困難さのためか、安易に天然歯を抜歯し、インプラントが埋入されることも少なくない。しかし、歯周補綴のケースであっても、矯正治療・歯周治療・インプラント・咬合を応用することで、天然歯を保存し、術後のクオリティを上げることが可能なケースもあると考えられる。矯正治療、再生療法、インプラントによって歯周組織が改善され、咬合の安定が得られたケースから、まだ術後3年ではあるが、歯周補綴について再考してみたい。

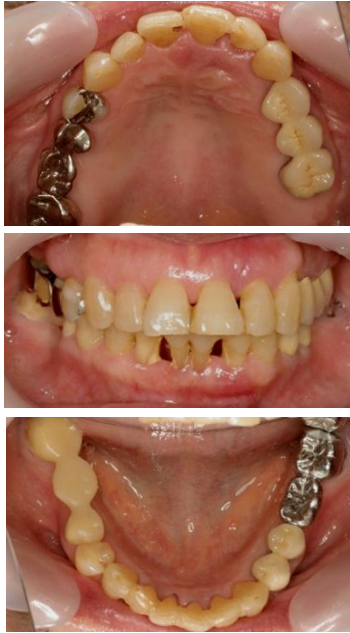参考文献)

- 1.歯周治療の科学と臨床 月星光博・岡 賢二 1992 クインテッセンス出版
- 2.歯周病症例における矯正治療の位置づけ 宮崎正憲・赤野弘明  
ザ・クインテッセンス 2003.11. Vol. 22
- 3.Int J PRD 2003; 23:585-591 Nozawa,Enomoto,Ito et al
- 4.Clinical Periodontology and Implant Dentistry 3<sup>rd</sup> edition Jan Lindhe 1998
- 5.Journal of Clinical Periodontology Hammarstrom L 24:669-677 1997
- 6.Journal of Clinical Periodontology Heijl L 24:693-696 705-714 1997
- 7.Perio 2006.4(1):7-14 Orthodontic tissue remodeling and periodontal healing  
Isabele Juzanx .Jean-Louis Giovannoni
- 8.Int J Adult Orthodon Orthognath Surg11:347-355 1996  
orthodontic tooth movement following guided tissue regeneration Nemcovsky C,et
- 9.Int J PRD 2008 : 28:559-567 Carlo Ghezzi  
orthodontic treatment of periodontally involved teeth after tissue regeneration
- 10.Orthodontics : Current Principles and Techniques. 4<sup>th</sup>edition .St Louis: Mosby,2005  
Vanarsdall R, Graber T, Vig K.
- 11.審美修復治療 - 複雑な補綴のマネジメント-クインテッセンス出版 1999 山崎長郎
- 12.いま、あえて咬合を振り返る ザ・クインテッセンス 2006.Vol 25 No.1.4.7 本多正明

**Patient profile**

First examination 2003.12.  
Chief complaint 右下ブリッジ脱離、歯が磨きにくい  
Anamnesis 十数年来歯科治療を受けていない  
Data of birth 1939.4.10.  
Sex female  
First examination age 64y  
Occupation 主婦

Basic data & Problem list



A. Teeth & dental arch

Defective restorations	$\frac{⑦\ 6\ ⑤}{⑦\ 6\ ⑤}$	$\frac{4\ 5\ 6}{④\ ⑤\ 6\ ⑦}$	
Caries tooth	$\frac{7\ 5\ 4}{7\ 5}$	$\frac{1\ 4\ 5\ 6}{4\ 5\ 7}$	
Tooth required endodontic treatment	$\frac{5}{5}$	$\frac{6}{4\ 5\ 7}$	
Missing tooth	$\frac{8\ 6}{8\ 6}$	$\frac{7\ 8}{6\ 8}$	
Version tooth	$\frac{2\ 1}{2\ 1}$	$\frac{1\ 2\ 3}{1\ 2}$	
Mobility tooth	Class I $\frac{7\ 5}{7\ 5\ 4\ 3}$	Class II $\frac{1\ 3\ 4\ 5\ 6}{3\ 4\ 5\ 7}$	$\frac{2}{2\ 1\ 1\ 2}$
Hopeless tooth	$\frac{2\ 1}{2\ 1}$	$\frac{1\ 2}{1\ 2}$	

1 1 歯と 2 1 歯の形態は  
左右対称はでない

B. Periodontium

Probing depth : over 4mm

5	1 2 3 4
	7

Deepest pocket:  
22 歯 = 9 mm

Bleeding point

5	2 3 4 5
	7

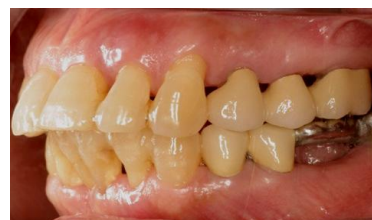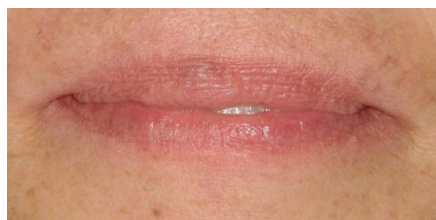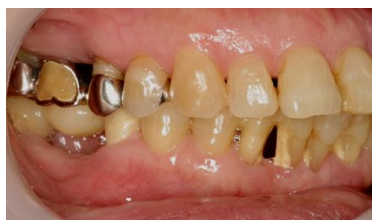Furcation involvement tooth

	7

C. Occlusion

Right	$\frac{5\ 4\ 3}{5\ 4\ 3}$
Left	$\frac{2\ 3}{2\ 3}$
Prot	$\frac{3\ 2\ 1}{3\ 2\ 1}$   $\frac{1\ 2\ 3}{1\ 2\ 3}$
Premature contact	$\frac{4}{4}$

T.M.J. dysfunction : N.P.



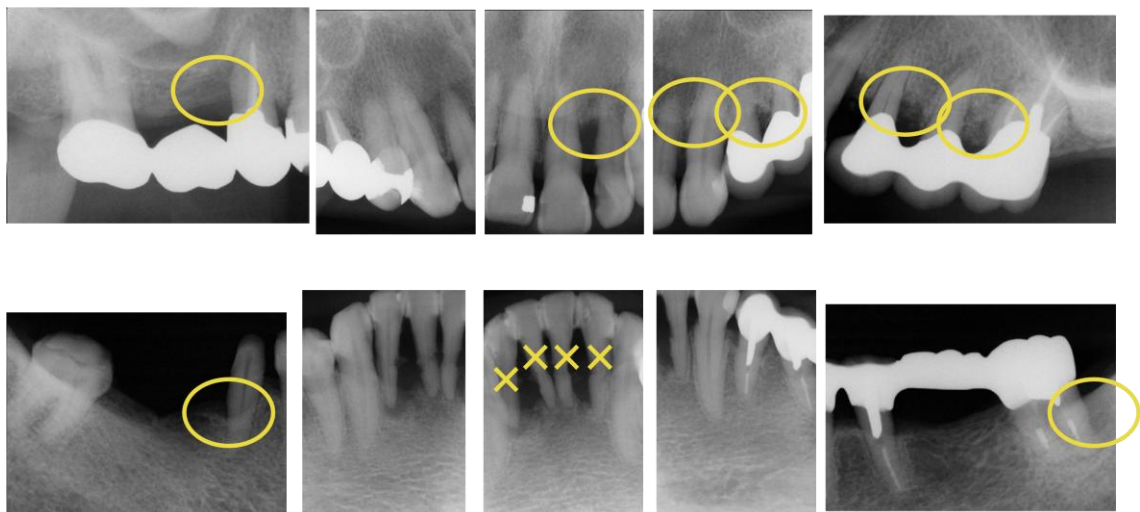222	623	323	333	333	323	329	923	736	326	333	333
7	5	4	3	2	1	1	2	3	4	5	6
233	733	333	333	333	333	399	789	666	336	333	323
323	323	323	323	323	323	323	323	322	233	323	337
7	5	4	3	2	1	1	2	3	4	5	7
333	323	223	322	223	331	123	333	333	333	333	333

Probing depth. (Bleeding Teeth.)

問題点として、

歯・歯列の問題点として、多数の動揺歯、上顎歯列弓の非対称  
 歯周病の問題点として、水平性の骨欠損、片側性の垂直性骨欠損、  
 数歯における骨内ポケット、左下第2大臼歯の根分岐部病変  
 咬合的問題点として、左側はⅡ級ぎみ、上下顎前歯の唇側傾斜、  
 下顎4前歯の過大な補綴スペース  
 審美的問題点として、上顎前歯の前突が挙げられる。

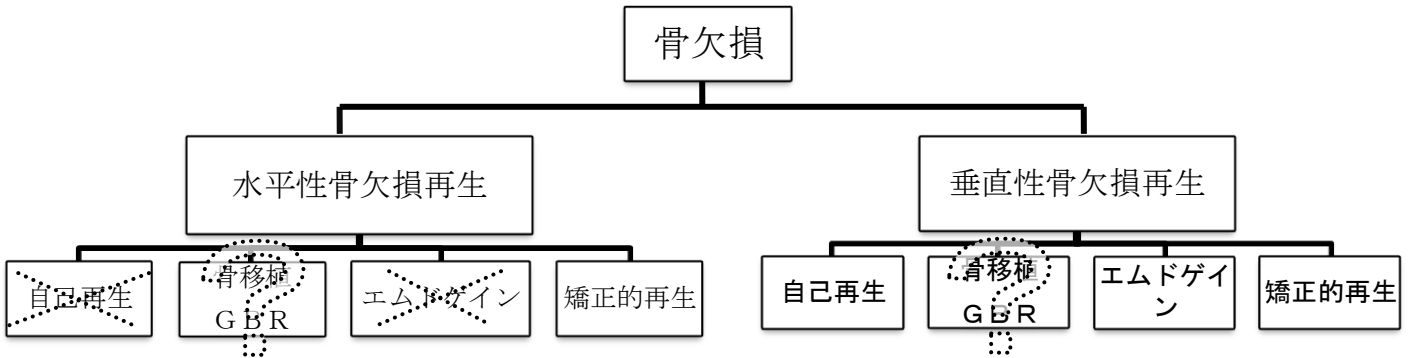
初診時所見の特徴



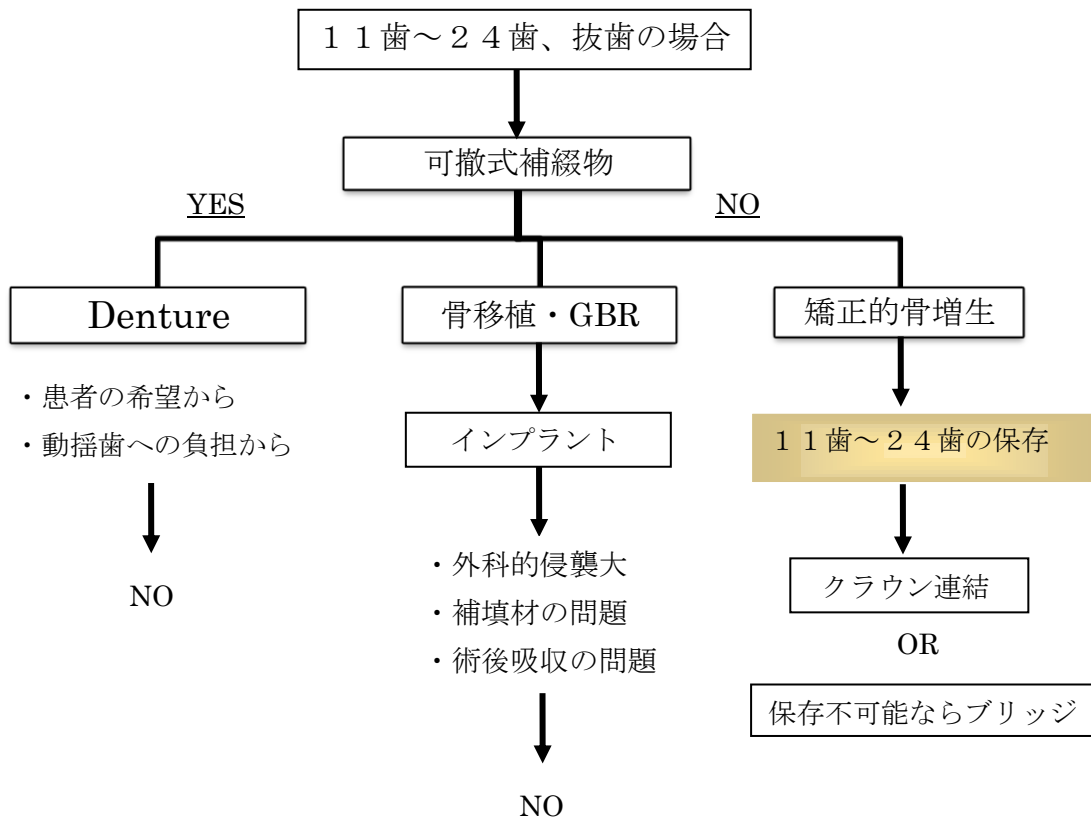
全顎的に水平性の骨吸収があり、上顎左側に集中して垂直性骨欠損が認められる。  
 また、数歯において骨内ポケットが存在し、根分岐部病変が左下第2大臼歯に確認される。  
 下顎4前歯に関しては、骨欠損が著名で、保存不能と思われる。

## Treatment planning

付着を喪失した天然歯周囲の骨欠損を再生する方法としては、自己再生、骨移植・GBR、エムドゲイン、矯正治療の4つが考えられるが、骨の欠損形態、大きさ、などによって適応症が異なってくる。



(参考文献1, 4, 7)



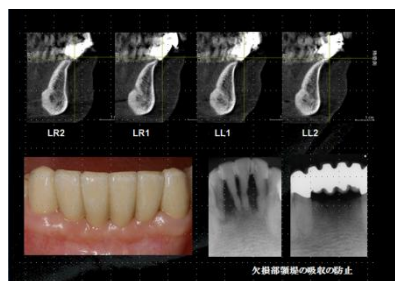
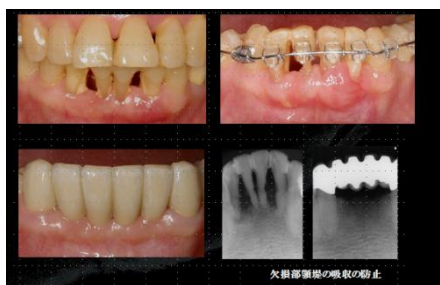
## 症例に関する考察

歯周病における骨欠損の再生方法として、自己再生、骨移植・GBR、エムドゲイン、矯正の歯牙移動が挙げられる（参考文献1）。歯周初期治療、歯周外科によって、失われた骨は自己再生するが、再生する量には限りがある。そのため、骨移植・GBR、エムドゲインなどの再生療法が現在盛んに行われている。しかし、再生療法にも限界がある。そこで歯周病治療に矯正治療を併用して治療することが以前から行われている。古くは、1940年に、Oppenheim A. が、Am J Orthod Oral Surg に矯正的挺出を用いた硬組織と軟組織の増生を紹介している。歯周病治療における矯正治療の目的として、当然ながら歯牙のポジションの変更（清掃性、審美性、機能性のため）があるが、それ以外にも、歯槽骨形態の改善（歯槽骨頂の平坦化、ポケットの改善、インプラントの前処置）、軟組織形態の改善（歯肉レベルの改善、審美性の改善、角化歯肉の増大）といった目的がある（参考文献2）。

挺出・整直・基底骨内移動といった歯牙移動によって骨は再生されるが、歯周病に罹患している場合、多数の歯の移動が認められることも多く、全顎的な矯正治療が必要となることも多い。そして、前歯歯軸の修正、形態変化を伴った歯列の修正、咬合力の加わる方向の修正といった歯牙のポジションだけでなく、欠損部顎堤の吸収の防止、垂直性骨欠損の改善、上顎側切歯への対応といった歯周病の問題を考慮すると矯正の適応範囲は、おのずと広がってくる。

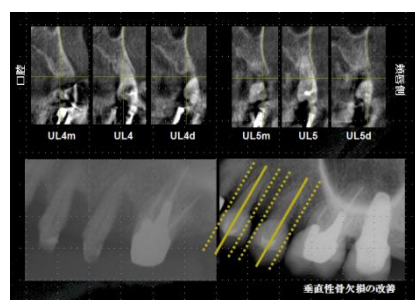
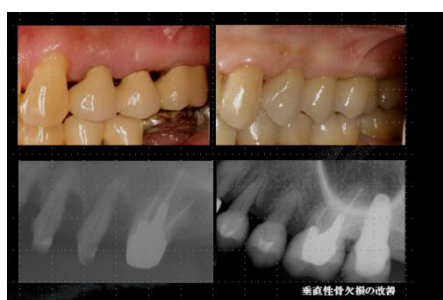中程度の力で挺出させた場合、歯周組織の付着器官は、歯と一体となって動く（参考文献4）ことが知られているが、抜歯前提の歯牙を挺出させて抜歯後の顎堤の骨吸収を最小限にする試みを行った。歯根膜が残っていれば骨は再生できると考えたからである（参考文献3）。ただし、歯根は頬側の歯槽骨を超えないようにハウジング内で挺出させ、移動は弱い矯正力で、長期間行い、挺出後も抜歯までの期間を極力あげた。術後のCTでは、抜歯部位の最大限の骨の再生が認められる。隣在する下顎犬歯近心に歯根膜が存在していたことと（術前のレントゲンで確認できる）、4前歯を同時に挺出できたことが成功の鍵である。



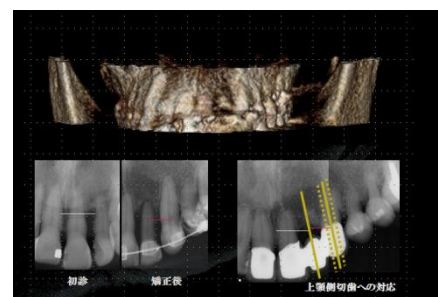
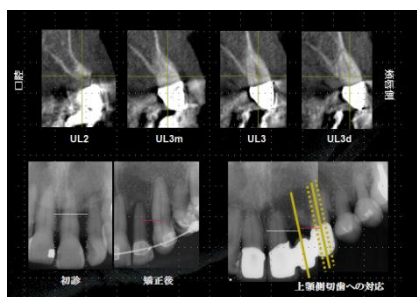
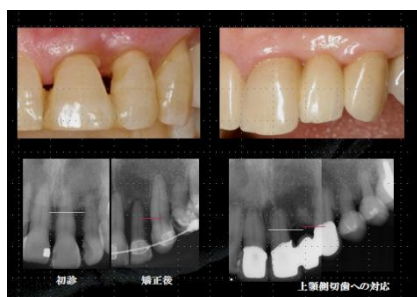エムドゲインの適応症は、歯周ポケットの深さが6mm以上、レントゲン写真上で幅2mm以上、深さ4mm以上の垂直性骨欠損とエムドゲインゲル添付文書に示されている。しかも、真の歯周組織再生(true periodontal regeneration)が得られると、Heijl L、Hammarstrom Lらは述べている（参考文献5、6）。それで、矯正的挺出を行ったが、依然残存している



垂直性の骨欠損部の再生療法としてエムドゲインを使用した。ただし、今回の矯正治療の3年前にすでに同部位にGBRが行われており、治癒した後の矯正治療、さらに、エムドゲイン療法という処置になる。矯正治療以前にGBRを行っていたが、非外科的・外科的郭清処置のみでは、長い上皮性付着で治癒し、矯正後の骨再生につながらず、矯正前の再生療法によって新しい結合的な付着で治癒させ、矯正後の骨再生につながる結果となった（参考文献7より）。そして、再生療法後8か月～1年の治癒期間をおき、矯正治療を開始するという現段階でのエビデンスに即していることになる（参考文献8、9、10.）。術後のCTで、骨再生を試みた歯冠隣接面に造成された骨が認められる。矯正治療と再生療法の併用によって、欠損が縮小し、骨組織が活性化されたことが再生につながった。成功の鍵として、エビデンスを遵守したことが挙がる。

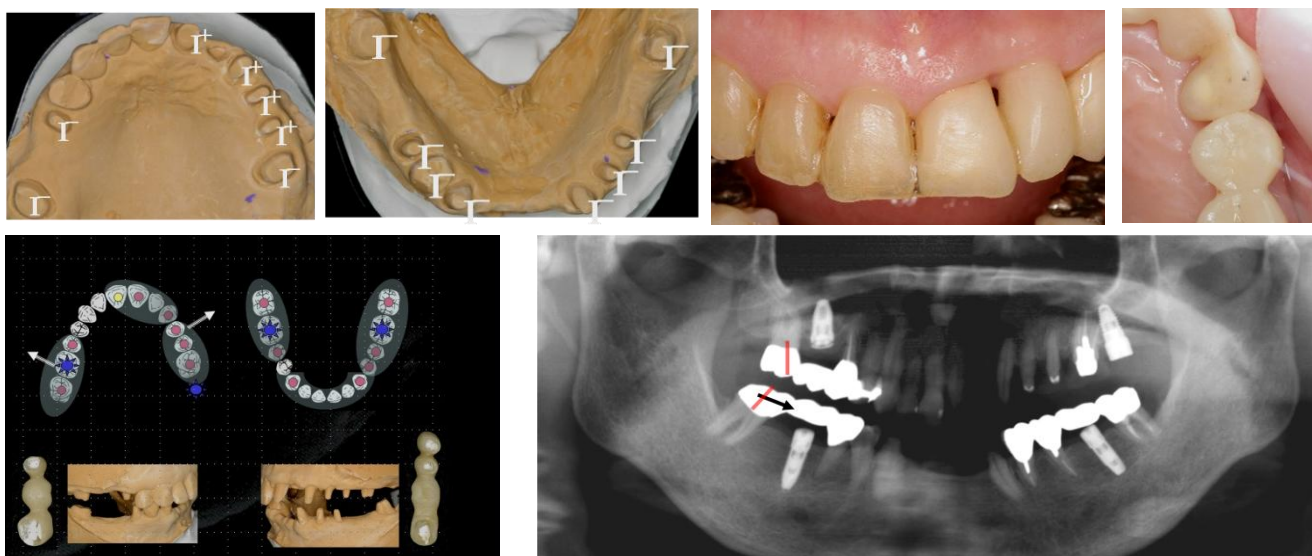


水平性骨吸収への対応として、歯根を歯槽骨内の適切な位置に戻すように歯を移動させた場合、唇側の裂開部が回復し、アタッチメントレベルの変化は見られなかったと報告されている（参考文献4）。それで、基底骨から唇側に露出した上顎前歯の歯根を適切な位置に戻すよう試みた。術後のCTから、歯槽骨に収まっていない歯根が認められるが、歯根の周囲に一層の骨が覆っている。反対側の同名歯と比較すると、明らかにカバーされている骨の量に差がある。元来の歯槽骨の厚みがないため再生に限界があると判断する。また、1本の歯は、抜歯に至ったが、隣在する上顎中切歯遠心に歯根膜が存在していなかったため（術前のレントゲンで確認できる）、再生に限界があると判断する。しかし、ある程度の再生はできているため、抜歯になった箇所は、オバートポンティックにて補綴的に対応可能となっている。



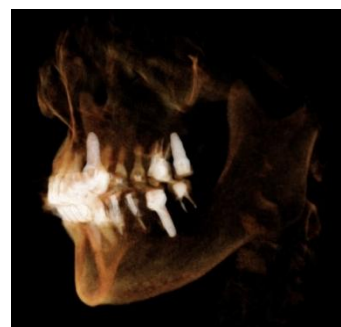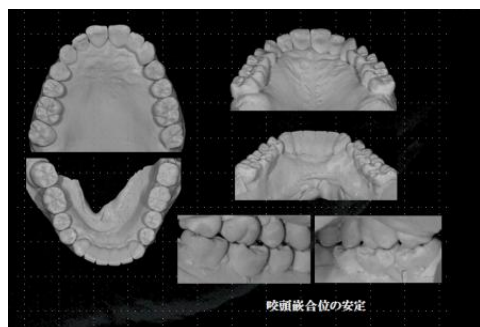
歯周治療・矯正治療後の問題として、歯牙に動揺が残っており、動揺歯のコントロールを補綴設計にて対応する必要があった。歯列弓を保全するために、動揺歯の固定・欠損歯列への対応・構造力学から補綴設計を考えることになる。動揺歯は単独か連結固定か、欠損はブリッジで対応するのか、インプラントで対応するのか、支台歯と補綴物と歯列弓の構造力学に問題はないのか、を考える必要がある。ただ、単独か固定の基準はないのが現状である。上顎は、すべての支台歯を連結しても動揺は残る。しかも、上顎歯列弓は拡散の方向にあるため、クロスアーチスプリントの可能性もでてくる。できれば、クロスアーチスプリントは避けたい。そこで、ブリッジの支台（1 1 歯）を増やし、2 3 歯 2 4 歯の間でセパレートし、動揺は残るが、移動はない上顎歯列弓をプロビジョナルで確認した。

1 6 歯、2 7 歯、3 6 歯、4 6 歯は支台の構造力学的な問題からインプラントを埋入した。歯周病の場合、骨吸収のため十分なアンカーが得られないため、インプラント埋入後、再度インプラントアンカーにて右側に部分矯正を行った。

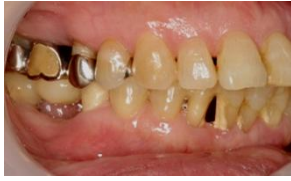

最終補綴は、2 1 歯～2 3 歯 3 ユニットのジルコニア Br、4 3 歯～3 3 歯 6 ユニットの PFM Br、それ以外はすべて酸化アルミナの単冠となった。

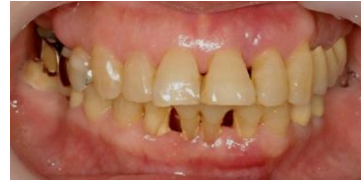咬頭嵌合位を安定させることで咬合の安定が得られ、咬合の安定が得られたことで、力のコントロールができ、力のコントロールができたことで、組織の保存・再建が可能となり、術後3年ではあるが、いまのところ何の問題も起きていない。



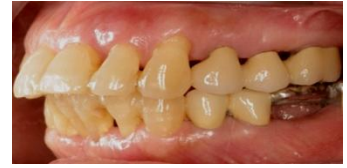図説



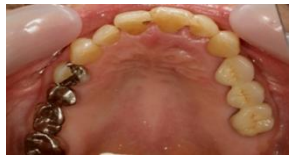1. 初診



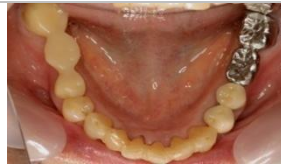2. 初診



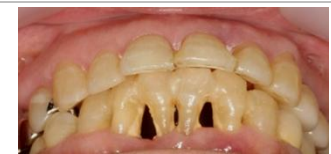3. 初診



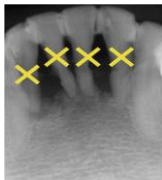4. 初診



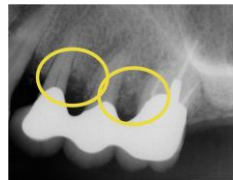5. 初診



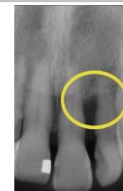
6. 初診  
下顎4前歯が抜歯となると、  
過大な補綴スペースとなる。



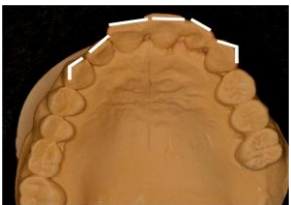7. 初診時、下顎4前歯に  
根尖まで水平性の骨吸収が  
認められ、保存不可能である  
と診断される。



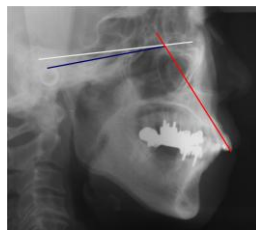
8. 初診時、上顎小臼部、  
大臼歯に1～2壁性の垂性  
骨欠損が認められる。



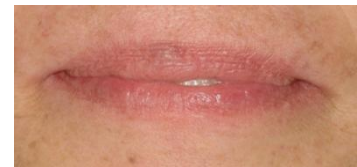9. 初診時、上顎中側切歯に  
水平性骨欠損と垂直性骨欠  
損が認められる。根尖に近い  
ところまで骨吸収がある。



10. 上顎歯列弓、特に前歯  
部に左右非対象性が認めら  
れる。



11. 上顎中切歯は、FH平  
面に対して $111^\circ$ が平均値。  
計測値は、 $118^\circ$ で $2.5^\circ$ が  
 $1\text{mm}$ とすると、約 $3\text{mm}$ 前  
方傾斜していることとなる。



12. 口唇閉鎖時に上顎中切  
歯が口唇から露出。

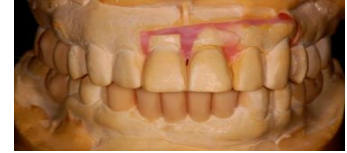



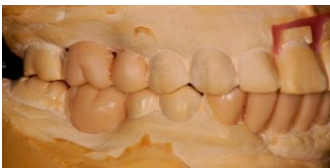13. 初診時 CR マウント。  
初診時の右側における ICP  
と CR のズレは、水平的に約  
0.5mm。垂直的にはない。  
赤 CR。黒 ICP。



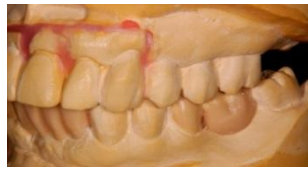14. 初診時 CR マウント。  
初診時の左側における ICP  
と CR のズレは、垂直的にも、  
水平的にもほとんどない。  
赤 CR。黒 ICP。



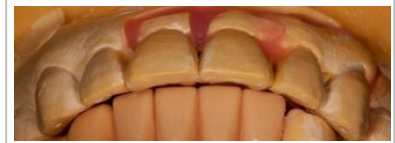15. 矯正後のベークイメージ  
としての、診断用ワックス  
アップ。下顎前歯を削合し、  
上顎前歯を口蓋側に 2mm  
移動。



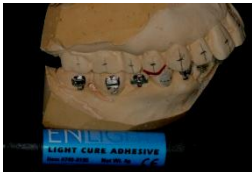16. 右側は、犬歯・臼歯と  
も I 級関係にある。



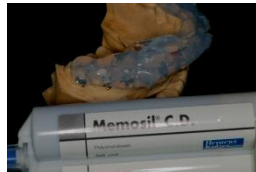17. 左側犬歯が、II 級関係  
にあるため、第一小臼歯近心  
部を削合し、犬歯を I 級関係  
とした。



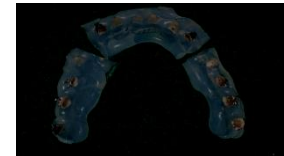
18. 上顎中切歯の位置は、  
顔貌・口唇との関係、セファ  
ロ上の理想値、上下顎オーバ  
ージェット・オーバーバイト  
から決定した。



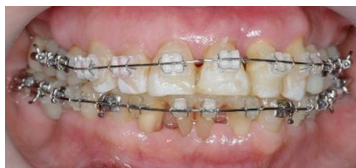19. ブラケットハイトは骨  
レベルを基準に決め、アンギ  
ュレーションは X 線上の歯  
根軸を基準に決める。



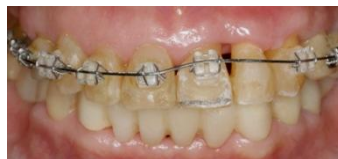20. ブラケットポジショ  
ニングを骨レベル・X 線上で決  
める場合は、インダイレクト  
で装着することが必要不可  
欠である。



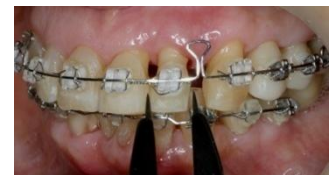21. 完成したブラケット装  
着用のリプレースメントジ  
グ。口腔内にて、3分割でボ  
ンディングを行う。



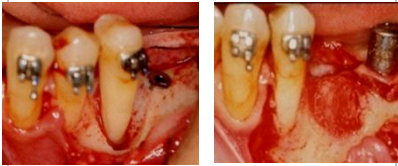22. 矯正治療の歯周病改善  
の目的として、欠損部顎堤の  
吸収の防止、垂直性骨欠損の  
改善、上顎側切歯への対応が  
ある。



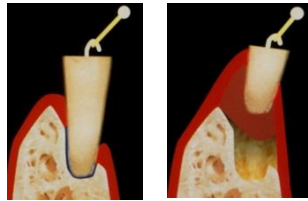
23. 骨レベルに応じてのブ  
ラケットの位置決め (bone  
height)、目的は骨レベル・  
軟組織レベルの平坦化。補綴  
処置が必要となる。



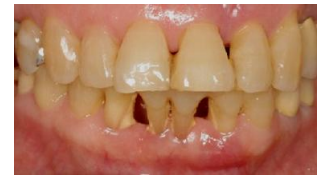24. 上顎4前歯の近遠心幅  
径を左右対称にしておいて、  
スペースを矯正で閉じる。



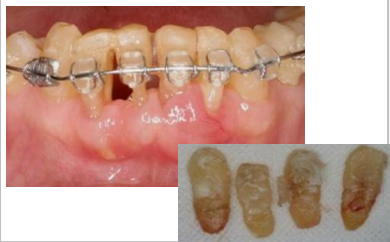25. 15mmの矯正の挺出と歯根の頬側への90度のトルクにより、20週後に新生骨が造成された。(参考文献3より)



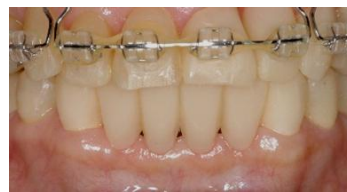26. 歯根は頬側の歯槽骨を超えて移動したため、骨の裂開を伴う歯肉退縮が生じた。新生骨は元の頬側板を超えて増生されない。参考文献3



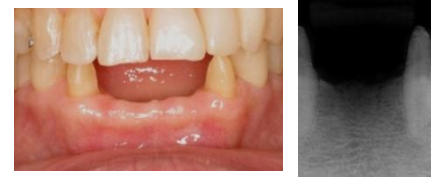27. 矯正の挺出前の顎堤



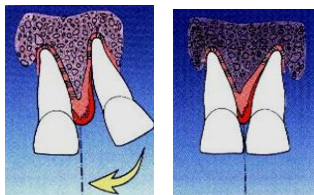
28. 中程度の矯正力で挺出させた場合、歯周組織の付着器官は、歯と一体となって動く。ブラケット再装着、バンドにて歯牙を挺出で抜歯。



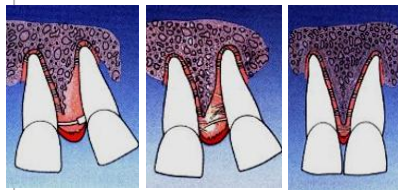
29. 抜歯と同時に、オベートポンティックのプロビジョナルを装着し、顎堤の吸収を少なくする。



30. 欠損部顎堤の吸収の防止が達成できた。



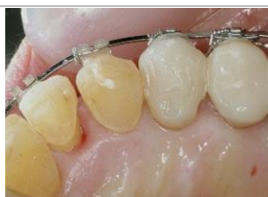31. 非外科的・外科的郭清処置は、長い上皮性付着で治癒する。このタイプの治癒は、矯正後の骨再生につながらない。(参考文献7より)



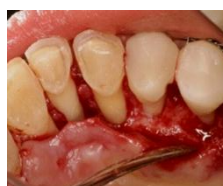32. 矯正前の再生療法は、新しい結合的な付着で治癒する。このタイプの治癒は、矯正後の骨再生につながる。(参考文献7より)



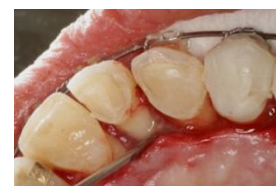33. 歯周ポケットの深さが6mm以上、レントゲン写真上で幅2mm以上、深さ4mm以上の垂直性骨欠損が適応。(添付文書より)



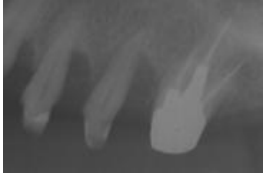34. 矯正の挺出後のエムドゲイン再生療法手術直前



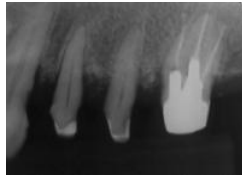
35. 矯正の挺出後のエムドゲイン再生療法手術中、歯肉弁剥離時



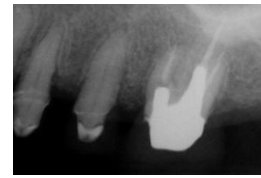
36. 矯正の挺出後のエムドゲイン再生療法エムドゲイン塗布時



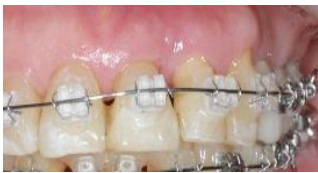37. 2000.10. X-ray  
今回治療以前の当医院来院時のX-ray.



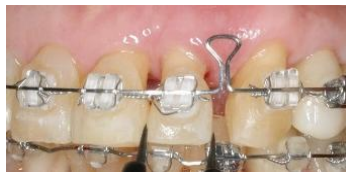38. 2001.5. X-ray  
以前に行った、骨補填材移植後の状態。



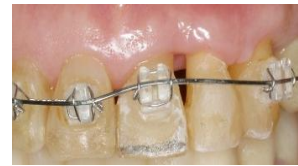39. 2006.2. X-ray  
骨再生後5年経過。矯正治療と、再度エムドゲインによる再生療法後の状態。垂直性骨欠損は改善されている。



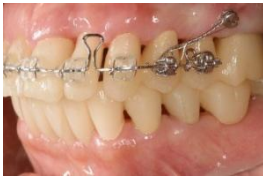40. 上顎左側側切歯への対応。上顎左側中切歯、側切歯のエクストルージョン。垂直的な骨増生を行う。



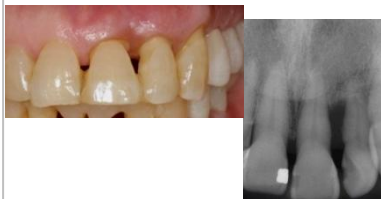41. 上顎左側側切歯への対応。上顎4前歯のリトラクション。水平的な骨増生を行う。



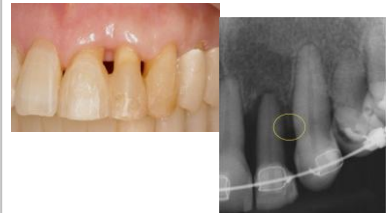42. 上顎左側側切歯への対応。上顎左側中切歯、側切歯の再度のエクストルージョン。さらに垂直的な骨増生を行う。



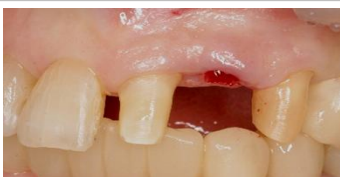43. 上顎左側側切歯への対応。ミニスクリューを使用し上顎4前歯のリトラクション。さらに水平的な骨増生を行う。



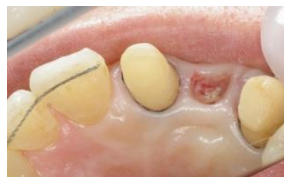44. 初診時の上顎左側側切歯。上顎左側側切歯遠心に歯根膜が残っているようである。近心にはなさそうであるが。



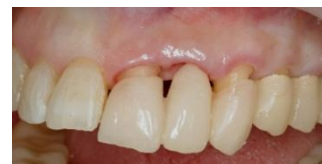45. 矯正後の上顎左側側切歯。上顎左側側切歯遠心に骨増生が認められる。ただ、近心にはない。そのため、保存不可能と診断し、抜歯。



46. 上顎左側側切歯抜歯時

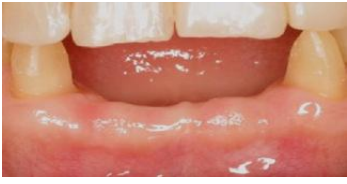

47. 上顎左側側切歯抜歯部の吸収を防ぐため骨補填材とコラーゲンにて対応。リッジプリザベーションを行う。

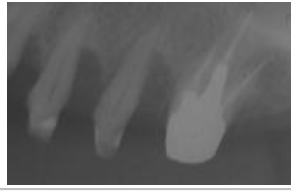


48. 上顎左側側切歯抜歯部の吸収を防ぐためオバートポンティックにて対応。歯肉の熟成を待つ。

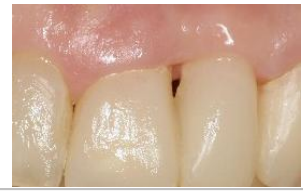



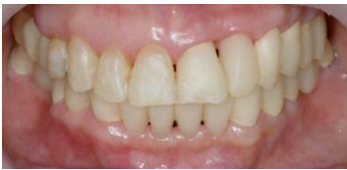49. 骨欠損が予想される欠損部顎堤に対して矯正のみで対応した下顎前歯部。



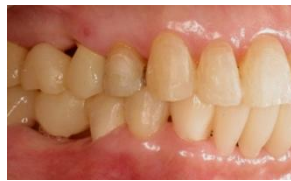50. 骨欠損部に対して矯正+歯周外科で対応した上顎左側小臼歯・大臼歯部。



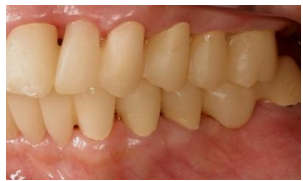51. 骨欠損部に対して矯正+歯周外科+補綴で対応した上顎左側側切歯部。



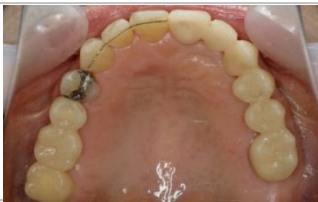52. 矯正終了後プロビジョナル



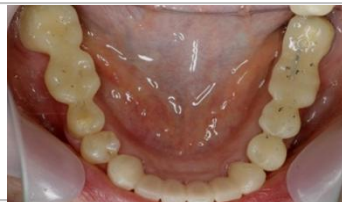53. 矯正終了後プロビジョナル



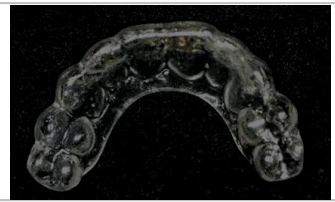
54. 矯正終了後プロビジョナル



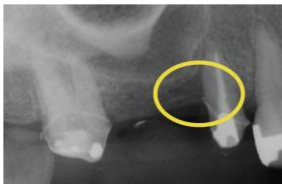55. 矯正終了後プロビジョナル



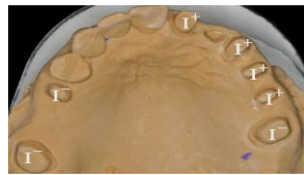
56. 矯正終了後プロビジョナル



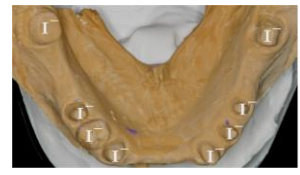57. スプリントにてパラファンクションの存在は認められない。



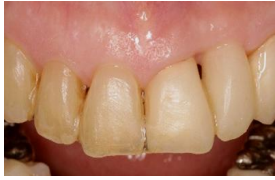58. 矯正治療後に垂直性骨欠損が残った、上顎右側第2小臼歯。



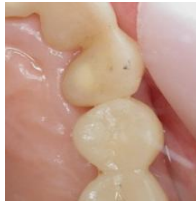59. 矯正治療後に残った各上顎歯牙の動揺度。



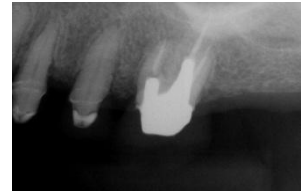60. 矯正治療後に残った各下顎歯牙の動揺度。



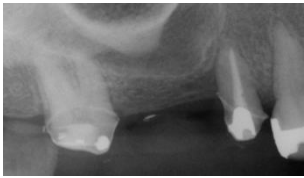
6 1. 上顎の連結を減したいがために、上顎左側ブリッジの支台を増やし、上顎左側犬歯と第一小臼歯の間をセパレート。正中を接着。



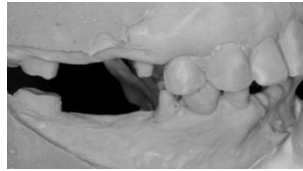
6 2. 動揺は残るが、移動はないことを、上顎左側犬歯と第一小臼歯のプロビジョナルのコンタクトポイントが開くかどうかで判断した。



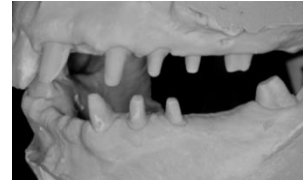
6 3. 上顎左側第一大臼歯の残存歯質は脆弱。しかも、太いポストコアが装着されている。構造力学的に問題がある。



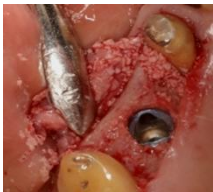6 4. 上顎右側第二小臼歯の垂直性骨欠損。ブリッジの支台としては、根が短い。



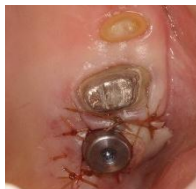6 5. 下顎右側臼歯部のロングスパンのブリッジ。構造力学的に問題がある。



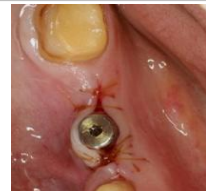6 6. 下顎左側臼歯部のロングスパンのブリッジ。構造力学的に問題がある。



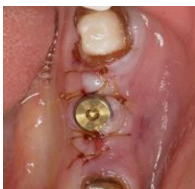6 7. 上顎右側インプラント埋入。同時に上顎右側第二小臼歯に再生療法を行う。



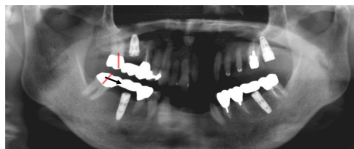
6 8. 上顎左側インプラント埋入



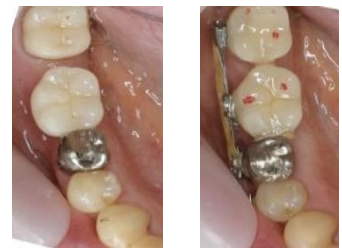6 9. 下顎右側インプラント埋入



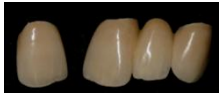7 0. 下顎左側インプラント埋入



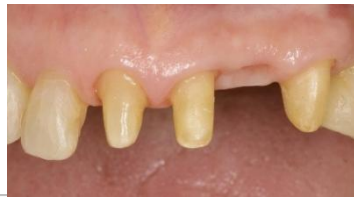7 1. インプラント埋入後のパノラマ X 線写真。右側第二大臼歯がエンドオンの II 級関係にある。歯周病におけるアンカー不足の結果である。



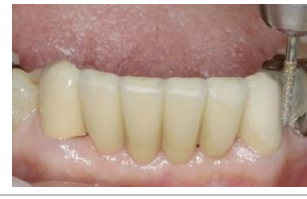7 2. インプラント埋入後、インプラントアンカーにて部分矯正を行った下顎右側第一大臼歯部。



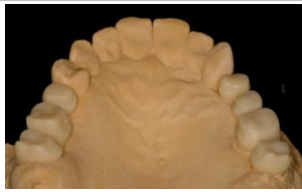73. 上顎前歯最終補綴。  
正中で連結されていないこ  
とに注目。3M Lava ジルコ  
ニアブリッジと単冠。



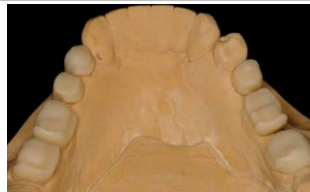74. 上顎前歯最終形成。



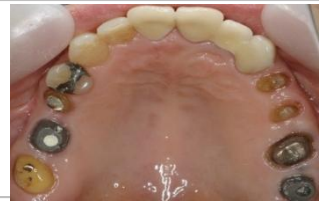75. 下顎前歯最終補綴。  
4歯欠損6ユニットブリッジ  
のためPFM-Brで作製。



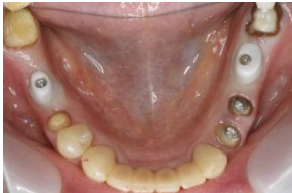76. 上顎臼歯部最終補綴物  
カットバックデザイン。  
構造力学を考慮した形態に  
注目。



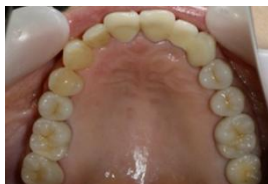77. 下顎臼歯部最終補綴物  
カットバックデザイン。  
構造力学を考慮した形態に  
注目。



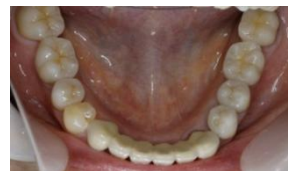78. 上顎臼歯部最終形成。



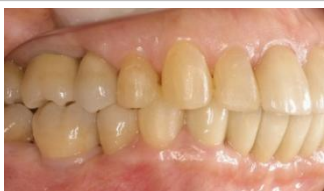79. 下顎臼歯部最終形成。



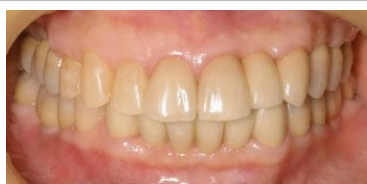80. 術後



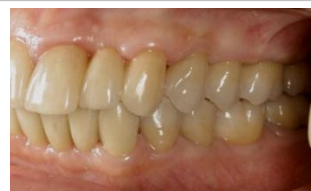81. 術後



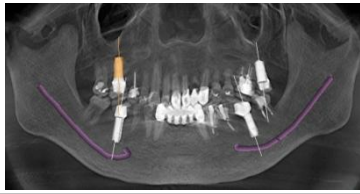82. 術後



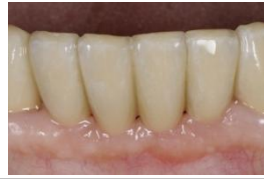83. 術後



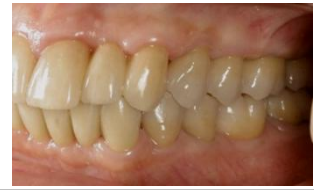84. 術後



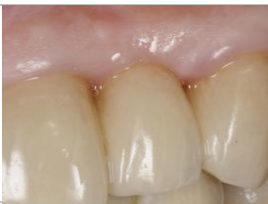85. 術後 CT



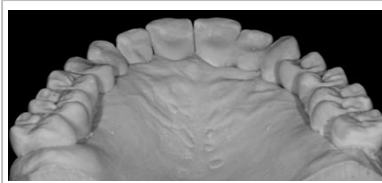
86. 顎堤吸収防止への対応



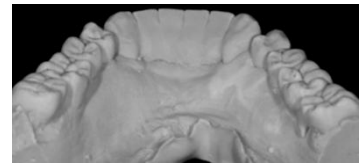
87. 垂直性骨欠損への対応



88. 上顎左側側切歯への対応



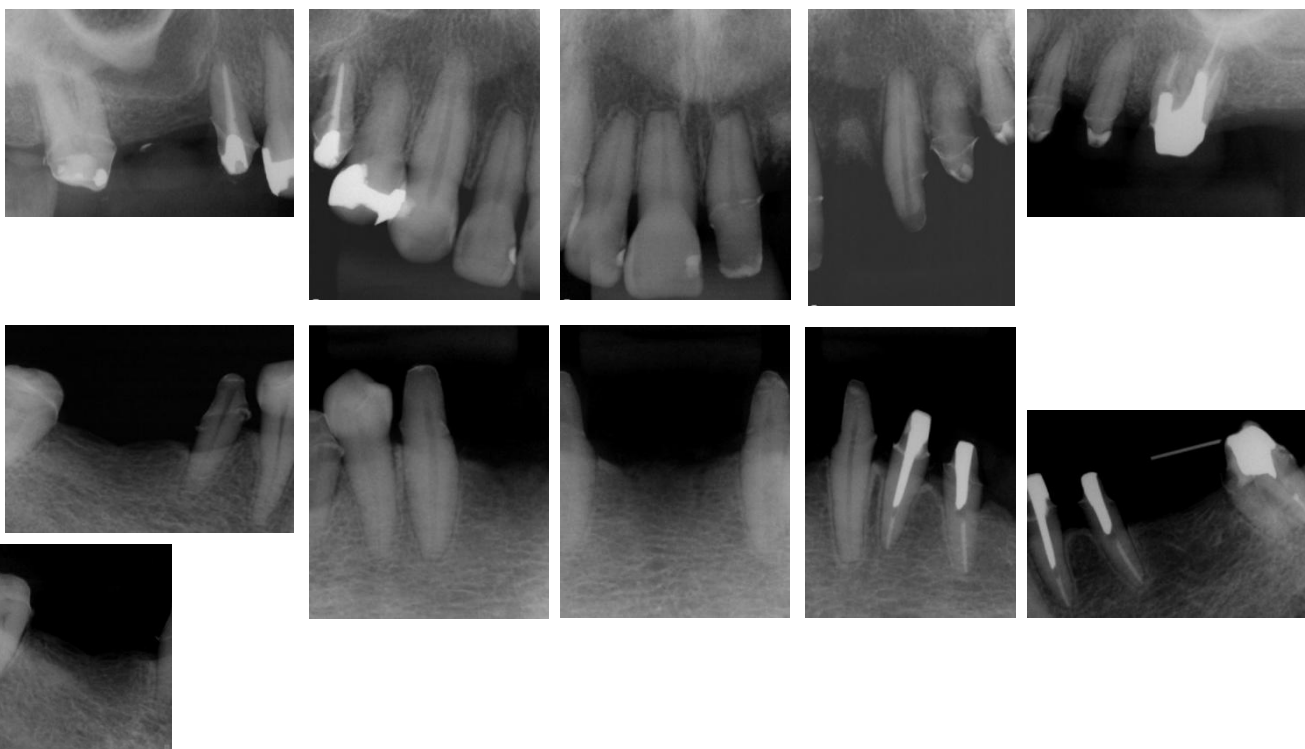
89. 上顎最終補綴



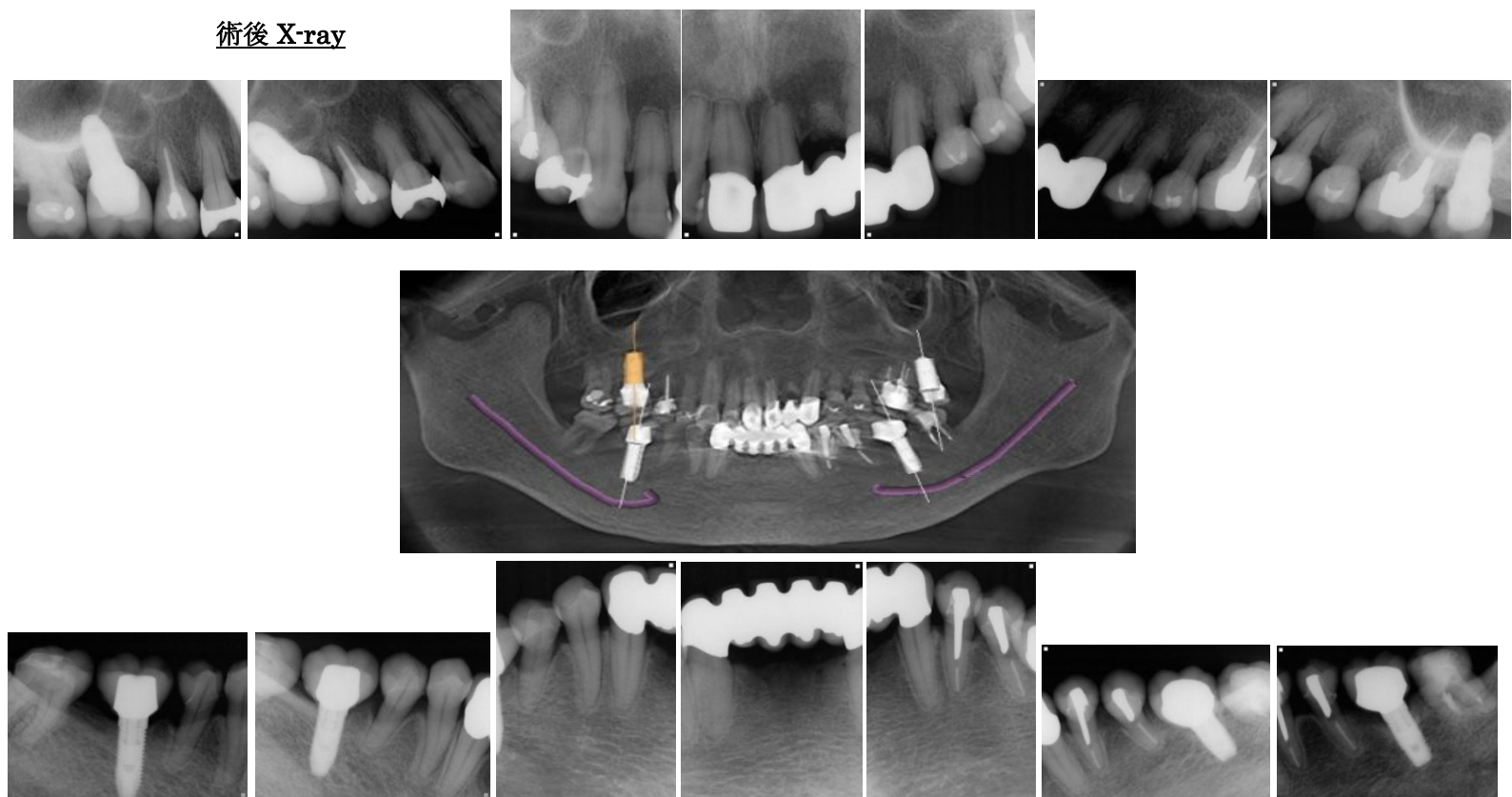
90. 下顎最終補綴



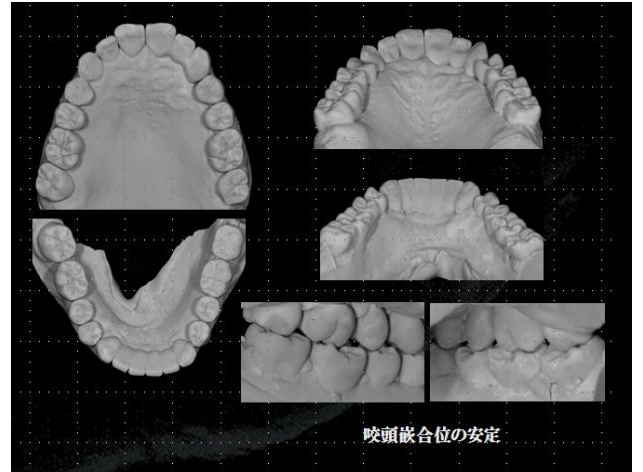
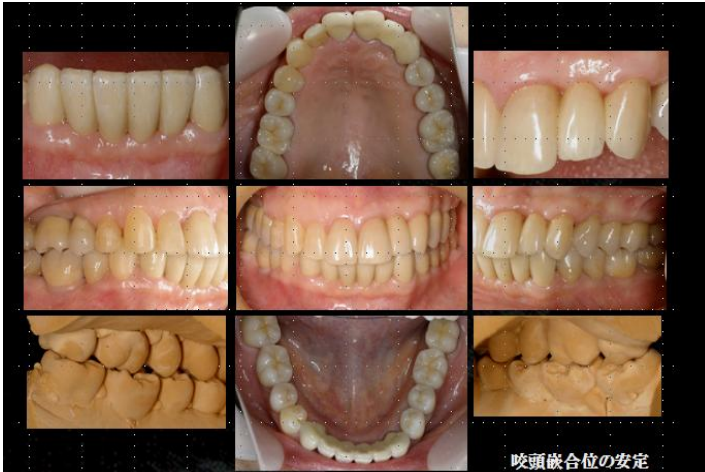矯正終了後プロビジョナル時 X-ray



術後 X-ray



最終補綴装着時



矯正終了後プロビジョナル時 PPD

222	523	322	222	322	223		324	423	322	333	323
7	5	4	3	2	1		1	3	4	5	6
233	533	322	222	212	212		354	333	323	322	223
223	222	212	212					212	223	322	335
7	5	4	3					3	4	5	7
223	323	212	212					222	222	213	333
Probing depth. (Bleeding Teeth.)											

術後 PPD チャート

222	322	322	222	322	223		323	323	322	323	323	
7	6	5	4	3	2	1	1	3	4	5	6	7
233	322	222	212	212	213		323	333	323	322	222	
223	212	212	212					212	222	223	334	
7	6	5	4	3				3	4	5	6	7
223	322	212	212					212	212	212	333	
Probing depth. (implant)												

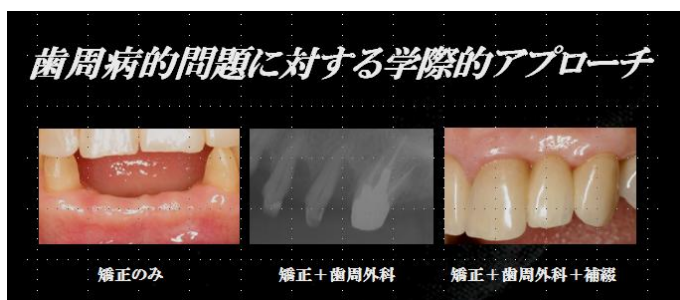


## まとめ

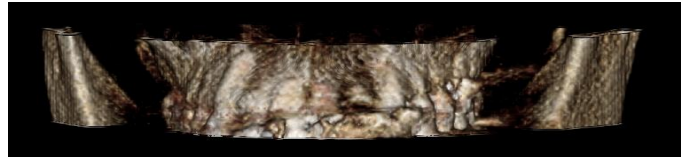
今回の症例において、矯正治療と再生療法によって、骨欠損を改善し、インプラントによって構造力学的な問題を解決し、動揺歯のコントロールを行うことで、歯周補綴における審美と機能が確立された。もし、矯正治療を応用していなければ、抜歯の本数が増えてしまう結果になったかもしれない。また、硬組織・軟組織増大のためのオペも増えていたかもしれない。

欠損部顎堤の吸収防止に対して、抜歯予定の下顎4前歯に矯正的挺出を行い、骨を垂直的に造成できたのは、隣在する下顎犬歯近心に歯根膜が存在していたからである（術前のレントゲンで確認できる）。そして、歯槽堤に沿った歯牙移動が行われたからである。

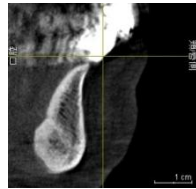
水平性・垂直性骨欠損を歯周外科のみではなく、矯正治療を併用することで、オペの回数を減し、術後のクオリティを向上することができたと思われる。矯正と歯周病処置の併用で、エビデンスに基づいた治療手順・治療期間を遵守したことが結果に繋がっている。残念ながら、上顎左側側切歯は抜歯になってしまったが、もともと隣在する歯牙に歯根膜が残っていなかったため、致し方ない結果と考えている。硬組織・軟組織の保存・再建には、3つの方法（矯正、歯周外科、補綴的）が考えられるが、術者の得意な手法ではなく、最もその症例にふさわしく、予知性の高い方法を選択すべきである。



矯正後、歯周外科後、残った歯牙の動揺を動揺歯の固定・欠損歯列への対応・構造力学から補綴設計を考え、処置を行ったが、インプラントがなければ対応が困難であったと想像される。それは、インプラントを、単に欠損を補うだけではなく、歯列弓を安定させ、保全するために応用したからである。歯周補綴における機能と審美の回復は、歯科矯正学・歯周病学・歯科補綴学・インプラント4つの分野を的確にマネジメントすることによって得られると考えている。そして、咬頭嵌合位を安定させることで咬合の安定を得、咬合の安定が得られたことで、力のコントロールができ、力のコントロールができたことで、組織の保存・再建が可能となり、術後3年というまだまだ短い予後ではあるが問題なく経過していると考えている。

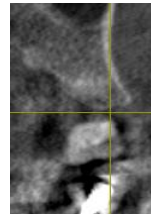


上顎6前歯唇側歯槽骨のボリュームレンダリング

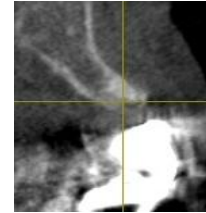

術後3年のCT像

下顎前歯部



左上小臼歯部



左上側切歯

## 謝辞

今回の症例を共に手掛けた、2003年からチームを組んでいる DH 鈴木朋湖先生, DT 西村好美先生、そして、多数の助言を下さいました本多正明先生、そして日々私の診療を支えてくれる Serendipity かわさと歯科のスタッフの皆に感謝の意を表します。