失敗しない補綴治療のための誌上 Polyclinic
Polyclinic on the Journal for successful prosthetic treatments

第1症例　審美障害の既 修復歯（1）の再修復治療

Lesson1　診断と治療計画

First clinical case
Restorative renewal of restored tooth for aesthetic deterioration

Lesson 1
Diagnosis and treatment plan

補綴治療を行う際に考慮すべき要素は，行う補綴治療の安全性や確実性，さらには行った治療の術後診断を明確にするなどの観点から多くのことが整理されてきました．本コラムでは，これまでにはっきりとしてきたこととは具体的にどのようなことか，それを整理することを目的として，誌上において polyclinic を行うものです．

＜編集部＞

Case presenter
川里邦夫　Kawasato Kunio
川里歯科医院
〒536-0014　大阪市城東区鴫野西
Phone：06-6965-5546　Fax：06-6965-5590
E-mail：kawasato@mve.biglobe.ne.jp

1962年　愛媛県出身
1988年　徳島大学卒業
1993年　現在の歯科医院開設

Adviser
茂野啓示　Shigeno Keiji
北山茂野歯科医院
〒603-0000　京都市北区北山通り府立資料館前中西館3階
Phone：075-722-8833　Fax：075-702-8840
E-mail：keiji.shigeno@ma2.seikyou.ne.jp

1956年　和歌山県出身
1981年　岐阜歯科大学卒業
1989年　現在の歯科医院開設

術前の症例の概要＜川里＞

・患者は25歳，女性．|1 の審美障害を主訴．1997年より当院に通院していたが，中断やその時々の対症療法に終始していた．しかし最近になり|1 支台歯周囲の歯肉の変色や退縮が気になり，この部の治療を希望した（既装着の|1 レジン前装冠は他医院にて治療）

・レジン前装冠が装着されている|1 は変色した歯根の色が歯肉を透過している．歯肉縁下カリエスも疑われる

・|1 周囲のプロービングデプスは 3 mm．歯列全体に薄く，スキャロップの強い歯肉

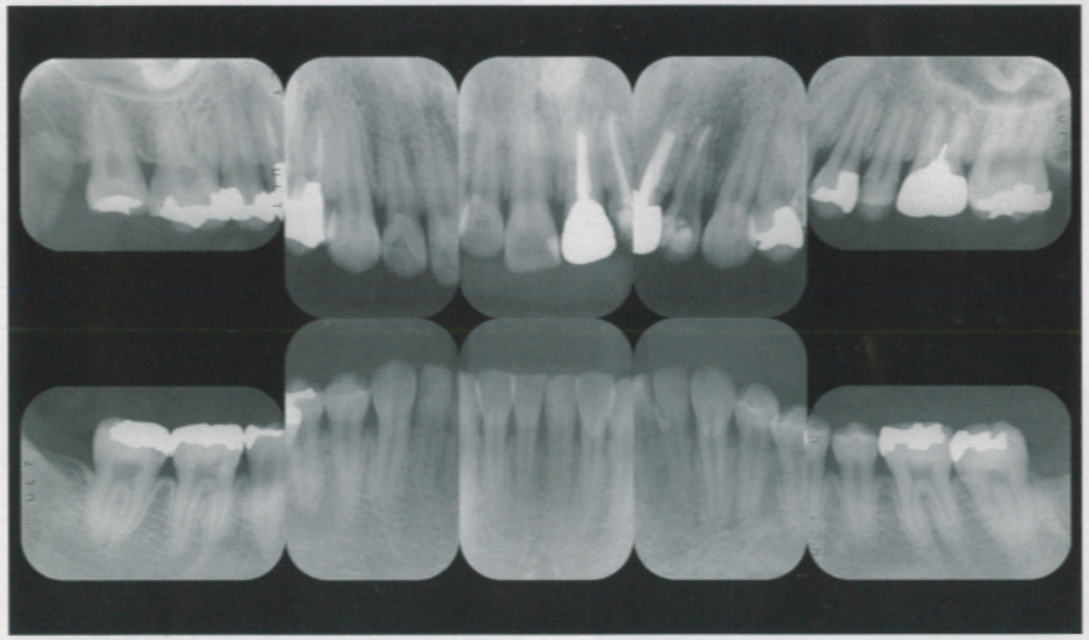

・補綴処置の対象歯である|1 だけでなく 2 1|2 も捻転している

・|1 隣在歯である 1|2 にはコンポジットレジンによる修復が行われている．ただし二次齲蝕が認められる．根管治療されていた|2 は根尖にわずかに根管充填材の痕跡を認めるだけである

・上下顎はIII級の関係で，前歯部の被蓋関係はなく切端咬合を呈している

・臼歯部には不適合修復物が装着されている

収集された資料に基づく診断

図1　上下顎咬合面観<川里>
主訴である|1を含む21|12は捻転を呈している．また上下顎とも臼歯部には歯冠修復物が装着されている．しかし欠損はなく歯列の安定は一応は図られている

図2　模型上における偏心運動とタッピング時の記録<川里>
偏心運動時に左右側方とも前歯部を含むグループファンクションを呈しており，特に左側方運動では強い．また|67舌側咬頭には早期接触が認められる．タッピング運動では比較的広範囲に接触が認められる

図3　上下顎前歯部切縁の関係<川里>
オーバーバイトは認められず，捻転している21|の近心は下顎と切縁で接触をしている．|1遠心は|2近心と接触している．|2は遠心で|3と接触をしている

図4　上下顎前歯部切縁の関係<川里>
オーバージェットは認められない．|3歯肉は21|に比較して著しく退縮している

補綴治療を左右する矯正治療は受け入れられなかった

川里　46頁に示しました症例の概要のほかに，**図1～4**に上下顎咬合面観，中心咬合位における上下顎前歯部の関係，模型上における偏心運動とタッピング時の上下顎咬合面の接触関係を示します．これらの資料からは，咬合関係に関して，偏心運動時に左右側方運動のガイドの仕方に均等性を欠くということ，さらに，特に左側のガイドが前歯から臼歯にかけて連続したグループファンクションとして存在していることが問題と認識しました．

これは，**図3，4**をみるとおわかりなように，中切歯と側切歯とが切端咬合を呈し，また捻転をしているため，補綴処置の対象である|1の切端の位置と形態とを決定するうえで考慮するべきことと認識しました．

つまり，左側臼歯部の関係が崩れた場合には，|1にも影響が出てしまうことになると考えましたから．

茂野　そのことを考えた場合の，上下顎のⅢ級関係と21|12捻転の改善のための矯正治療は受け入れられましたか．

川里　術前の全顎的な咬合接触関係，そして21|12の接触関係を考えたなら，ぜひ矯正治療により環境の整備を図ったうえで補綴治療を行わないと，将来的に補綴治療を行った|1に問題が生じる恐れがあると思いまして，最初に矯正治療を勧めたのですが，残念ながら受け入れられませんでした．

本症例の潜在的な問題は咬合にある

川里　もう少し咬合に関して説明をさせていただきますと，上顎左側臼歯部の舌側咬頭に偏心運動時の早期接触がありました．それと，中心位での咬合採得も行いまして中心咬合位での位置とを比べましたところ，約2mm中心咬合位が前方に位置していました．かなり，中心位と中心咬合位の距離がある症例だと思いました．

また，|45咬合面形態が非常にフラットで，その一方で|67舌側咬頭に左側運動時に干渉があることも気になりました．この部に関しましては咬合調整が必要だと考えました．

茂野　この症例の患者さんはまだ若く，現在のところ臨床症状は出ていないようですね．それならば，おそらく補綴処置を行う予定の|1に関しても，色調の変化などに対応するために十数年後には再治療をする必要性が出てくるかもしれないでしょうから，そのとき，つまり30歳代の後半になってから対応すればよいのではないでしょうか．あるいは，何らかの症状が発症した時点で対応する，ということにしておけばよいと思います．

ただし，患者さんには顎関節等にストレスが加わりやすい咬合関係を呈していること，また治療としては矯正治療を伴うであろうことはきちんと話をしておき，補綴治療後も定期的にメンテナンスが必要であることを伝えておく必要があります．これまでのように，何か症状が出たら後追いで対応することは危険であることを，十分に認識していてもらわないといけません．

|1の診断は難しくないが治療計画が難しい

川里　今回の症例は，まず当面は，患者さんの主訴である|1の審美性を改善するための補綴処置に診断と治療計画を絞ってよいですね．

茂野　それで結構です．

川里　その点に関して私が下した診断は，|1ダウエルコアによる歯肉の変色ならびに歯肉退縮によるクラウンマージンの露出による審美障害です．

茂野　診断はそれで間違いのないところだと思います．ただしこの症例の場合，診断を行った後の治療計画が難しいだろうということは，さきほどらい話題に出ている矯正治療を行わないという治療上の制約からおわかりだと思います．

治療計画<川里>の概要

図5　偏心運動時の左右側方ガイドの限界<川里>
左右側方のガイドを限界まで行うと臼歯部から中切歯まで接触をする．歯冠修復対象歯である⌊1 切端の位置を決定するうえで考慮しなければならない

図6　スマイルライン正面観<川里>
下顎口唇と相似形ではなく，また左右の不均等を認める．この情報を，⌊1 切端の位置を決定する際に参考とする

図7　プランニングワックスアップ<川里>
左右対称性，偏心運動時の接触関係，スマイルラインを参考として行ったプランニングワックスアップ．左右対称性を改善するために⌊1 捻転の状態は強めにしてある

術前の 2 1|1 2 の状態を維持したまま歯冠修復を計画

川里　まず行うべきことは，通法に従ってスケーリングとブラッシングによるプラークコントロール．それと並行して不適合補綴物の⌊1 クラウンとダウエルコアを除去して，患者さんの主訴を形成する歯肉を透過して認められる歯根の着色を改善するためにインターナルブリーチングを行います．ブリーチング，ホワイトニングは，同時に失活歯である⌊2 にも着色がありますので，この部にも行うつもりです．

また**図4**に示した術前の上下顎の切端咬合を考えた場合，その位置をどこにもっていったらよいかということは大きな問題となります．それに関しましては，2 1|1 2 の捻転状態はほぼそのままに，

① 偏心運動において 1|1 が早期接触とならないこと

② ①を満たし，なおかつ患者さんのスマイルラインと調和すること

を考慮しながら，プランニングワックスアップを行ったうえで決定をしました．

茂野　最近ではプランニングワックスアップをする歯科医師も減多には見受けられなくなったのですが，それは，歯科技工士に形態を指示し，完成した補綴物に責任をもつうえで非常に有効で，重要なことです．しかも，これからプロビジョナルレストレーションが作製されるわけですから．

川里　プランニングワックスアップは，**図5**に示す偏心運動時の上下顎のガイドと**図6**に示すスマイルラインを参考にしています．そして，この資料で作製したプランニングワックスアップが**図7**になります．**図7**に示したプランニングワックスアップを見ていただくとわかりますが，捻転はそのままに，歯冠形態を修正して⌊1 遠心部と⌊2 近心部とのオーバーラップを左右で対称になるようにしています．

茂野　⌊1 遠心部と⌊2 近心部の関係を修正したのは，左右対称としたほうが審美的にも機能的にも望ましいと考えられたのでしょうか．

川里　はい．そうです．左右非対称であるよりも対称のほうが違和感がないでしょうし，また，⌊2 近心切端に見えるブラックスペースを解消するためには，⌊1 遠心部を⌊2 近心部より唇側に位置させたほうが対応しやすかったということがあります．つまり，⌊1 遠心部の捻転をやや強調し，⌊2 近心部切端と舌側部に少し形態を付与するくらいで，私が計画したことは可能となります（**図7**）．

茂野　川里先生のおっしゃることは理解できます．ただし，これはプランニングワックスアップの段階ですから，可能性のあることをさまざまに検討してみたほうがよいと思います．しかも，まだ患者さんに対して情報を伝達しないうちに結論を出さないほうがよいと思います．

⌊1 歯根色が歯肉を透過しない 支台築造が求められる

川里　⌊1 の再歯冠修復は当然歯冠修復により処置を行いますが，そのほかの 1|2 の歯冠修復はコンポジットレジンにより修復します．こうすれば，いくぶんは残存歯に対する侵襲も避けることができると思います．ただ一つ問題点として残るのが，ホワイトニングを行った⌊1 根管に対してメタル製のダウエルコアを適用することは，この患者さんの歯肉の薄さからいったら，メタル色が歯肉を透過する可能性があるということ……．コンポジットレジンによる支台築造を行うことができれば，なおよいのではないかなと思案をしているところです．

茂野　確かに，支台築造に関しては治療計画に悩むところだと思います．先生の判断を行ううえでの視点には一貫性があってよいと思います．

川里　そのようにおっしゃっていただいたのですが，⌊1 には歯冠修復物自体の審美的有利性から，支台築造が何であれオールセラミックスクラウンを用いたいと思っています．

治療計画に対するアドバイス

スマイルラインは参考であり絶対的な基準ではない

茂野　いくつか質問をさせていただきます．1|1 切端の位置をスマイルラインを基準に設定したとおっしゃったのですが，患者さんの上顎切縁の形態と下唇の形態とを比較すると（**図6**），必ずしも相似形ではありませんね．

川里　結果的には，プランニングワックスアップも相似形にしていません．相似形とすることよりも偏心運動時の左右側方ガイドとの調和を優先させました．さもないと臼歯部のガイドの崩壊により，再歯冠修復した |1 に側方力がかかりすぎるようになり，フレアアウトする危険を避けたかったからです．

茂野　よい判断だと思います．スマイルラインと相似形に切縁形態を決定するということは参考であり，絶対の基準ではないということを理解していたということです．スマイルラインを歯列切縁の設定の参考にすることに関して付け加えれば，今後は口唇を軽く閉じた状態での前方面観，左右側方面観，そしてスマイルラインを作ってもらって同様に顔貌を撮影すれば，スマイルラインそのものと，歯や歯肉がどのように頬粘膜や口唇などの軟組織を支えているかわかります．総義歯の際の方法と同じですね．

唇側は歯肉のみならず歯槽骨の吸収にも注意する

茂野　歯肉が薄いという問題の指摘ですが，これもそのとおりです．審美的な要素としても重要なことです．これに関連して押さえておくべきことが一つあります．歯肉が薄いということは，その下にある歯槽骨の吸収が進行しやすいということです．しかもこの症例では，$\frac{21|12}{21|12}$ は切端咬合で，その唇側にある歯槽骨に応力が集中しやすいことです．さらに歯槽骨が吸収する恐れがあるということです．

川里　私の治療計画には問題があるということでしょうか．

茂野　そうでもないです．これだけ歯が揃っていて歯列が安定をしていることが救いになっています．この患者さんは長期的に見れば，臼歯部に装着されている修復物を含め咬合は問題となるでしょうが，今現在，短期的にはそれほど咬合は問題とならないはずです．現時点での問題は，やはり患者さんの主訴である前歯部の審美に集約されます．

下顎のレベリングに着目すると上顎の歯冠形態も変わる

茂野　さきほど先生が決定された治療計画は，正解ではあるのですが，1/3の正解と言ってもよいのです．それを先生にわかっていただくには，この患者さんのエステティックゾーンをどこまでと考えたかという基本について，まずうかがいたい…….

川里　患者さんで異り幅があると思いますが，この患者さんでは $\frac{4\dagger4}{4\dagger4}$ くらいではないでしょうか．

茂野　多くの場合ではそうですね．ただし，この患者さんに関して私たちが処置できるのは 2┼2 の範囲です．しかし 2┼2 は切端咬合なので切端の位置は変動できないということでした．ところが $\overline{2\dagger2}$ を見れば，アンテリアガイダンスの関係がバラバラですね．その場合，まず $\overline{2\dagger2}$ をレベリングすることを考えます．今回は矯正治療を行うことができないのですから，エナメル質内の範囲で修正をするということです．

そうすれば，これまで制約があった 2┼2 も舌側や歯冠側に対して歯冠形態を修正することが可能となるのではないでしょうか．**図8**に私の治療内容のアドバイスをまとめてみますが，捻転歯をそのままにしておくよりは，正常な位置に見える形態としたほうが患者さんも満足するのではないでしょうか．

さらに，ホワイトニングに関してですが，|12 だけ行う理由がわかりません．少なくとも 4┼4 までは行ったほうがよいでしょう．さもないと前歯部全体の色調のバランスがとれないと思います．

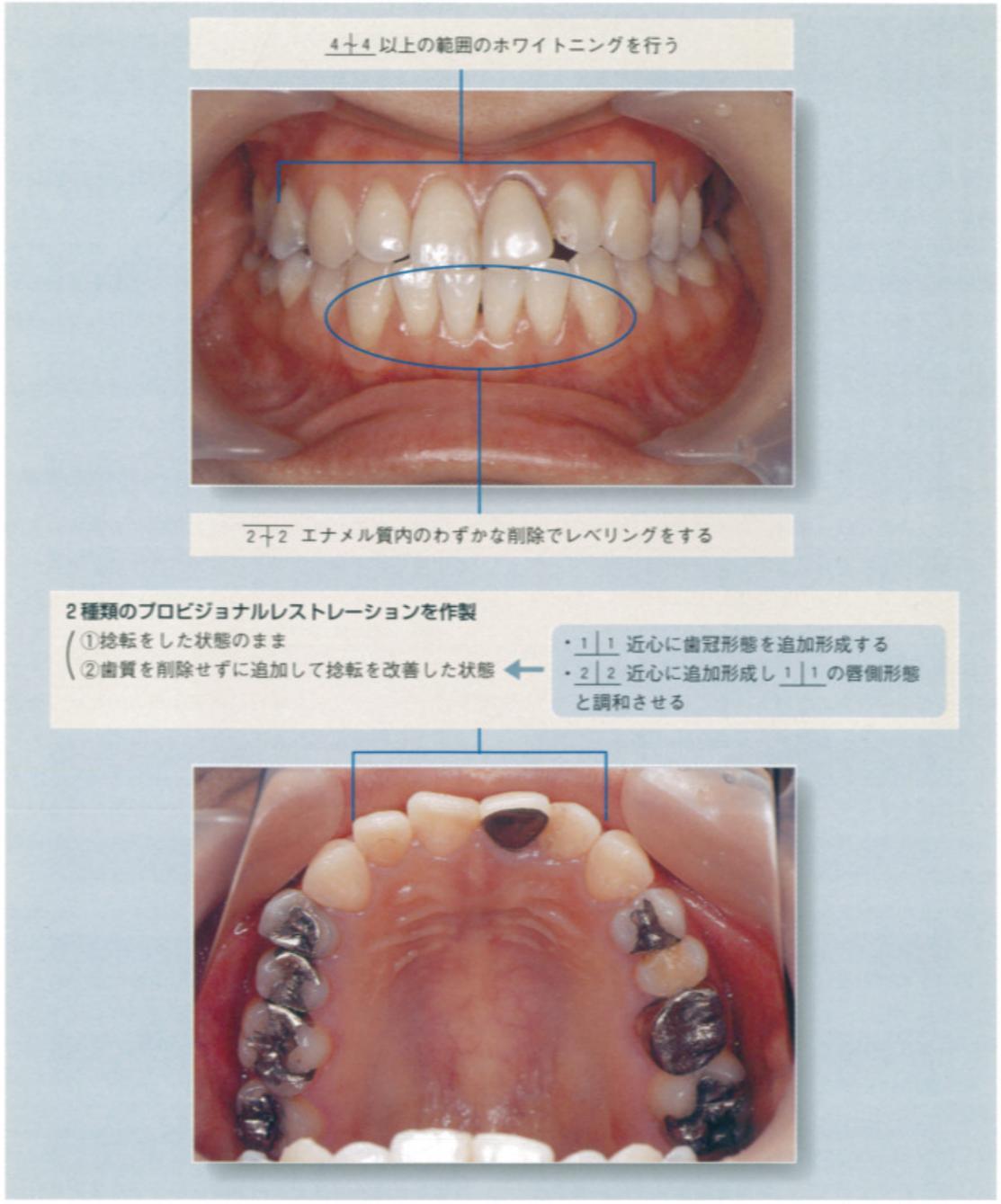

図8　川里の治療計画に対するアドバイス＜茂野＞

確定した治療計画

プロビジョナルレストレーションの設計指針

川里　これまで術前の資料を基に茂野先生からアドバイスをいただきまして，治療計画がはっきりしてきました．もう少し，私の中で曖昧な部分に関して整理させていただきまして，最終的な治療計画に関しての茂野先生の見解をうかがいたいと思います．

$\overline{2|2}$を若干修正してレベリングした後の$\underline{2|2}$の歯冠形態ですが，これは，まず模型上でプランニングワックスアップを行ったうえで，プロビジョナルレストレーションで患者さんにチェックしていただけばよいと思いますが，何種類か作っておいて口腔内で交換してゆけばよいですね．

茂野　咬合器上でのプランニングワックスアップで確認してもらったほうがよいのですが，いずれにしろ，最終的には，直接，患者さんの口腔内で確認してもらうことが必要ですから，事前にプロビジョナルレストレーションを作製しておきます．事前の$\overline{2|2}$のレベリングも，まず模型上で行います．

川里　操作手順としては，最低，$\underline{|1}$不適合歯冠修復物とダウエルコアを外し，そこにプロビジョナルレストレーションを装着するときに，すべての種類のプロビジョナルレストレーションを用意しておかなければなりませんね．必要なプロビジョナルレストレーションとしては，左右対称性を最低限の条件と考えて，

① $\underline{|1}$の捻転を少し強めて$\underline{|2}$の近心舌側部に形態を付与して$\underline{2\,1|1\,2}$の対称性を再現したもの

② $\underline{|1}$の捻転を改善するためにわずかにオーバーラップしている$\underline{2\,1|2}$近遠心部の形態修正を行ったうえで歯冠形態を正常に回復したもの

の2種類は必要だと思うのです．②のプロビジョナルレストレーションが必要だと思うのですが，これを作製するうえでは歯質を削除せざるを得ないように思うのですが……．歯質を削除せずに作製するにはどうしたらよいか判断が付きません．

茂野　$\underline{|1}$は再歯冠修復，$\underline{1|}$は再修復の対象ですから問題ありませんね．この2歯については近心の形態を少し唇側に張らせるだけですみます．$\underline{|2}$は$\underline{|1}$の唇側の形態に合わせて近心を張らせて隆線の形態を揃えてゆきます．同様に$\underline{2|}$は$\underline{1|}$を基準に行えばよいのです．そうすれば，基本的には歯質を削除することなく歯列の連続性を獲得することができます．

先ほどのスマイルラインと同じです．参考にはすれど絶対ということはありえません．しかも初めから患者さんも満足できる完全なものを作れるわけがありません．この2種類の目的をもつプロビジョナルレストレーションがあれば，後は患者さんと相談をして修正してゆけばよいのではないですか．

支台築造は接着性コンポジットレジンも候補

川里　形態のほかに審美性に関係する歯肉の色調と使用するダウエルコアですが，これは多少チャレンジでもレジン支台築造のほうがよいでしょうか．

茂野　私の臨床では，ほとんどレジンに替えています．メタルとする意味がないといいますか，メタルのダウエルとした場合の歯根破折の問題は，術後の大きな問題となりますから……．ただ，川里先生はその経験がないようですから，もしレジンとするのでしたら患者さんに万一の場合の問題，例えばテクニカルエラーによるダウエルの脱離やコアの破折に関しては説明をしておく必要があります．

もう一つ歯肉に関してお話をしますと，この患者さんの歯肉は非常に薄く，ブラッシング時に痛みを訴えるほどだと思います．そして退縮のおそれもあります．ブラッシングとプロビジョナルレストレーションの歯肉溝内形態に関してはくれぐれも注意して下さい．

川里　**図9**に治療計画を示します．

茂野　計画としては問題ないと思います．後はプロビジョナルレストレーションの評価を確実に行うことができるかどうかです．次回が楽しみです．

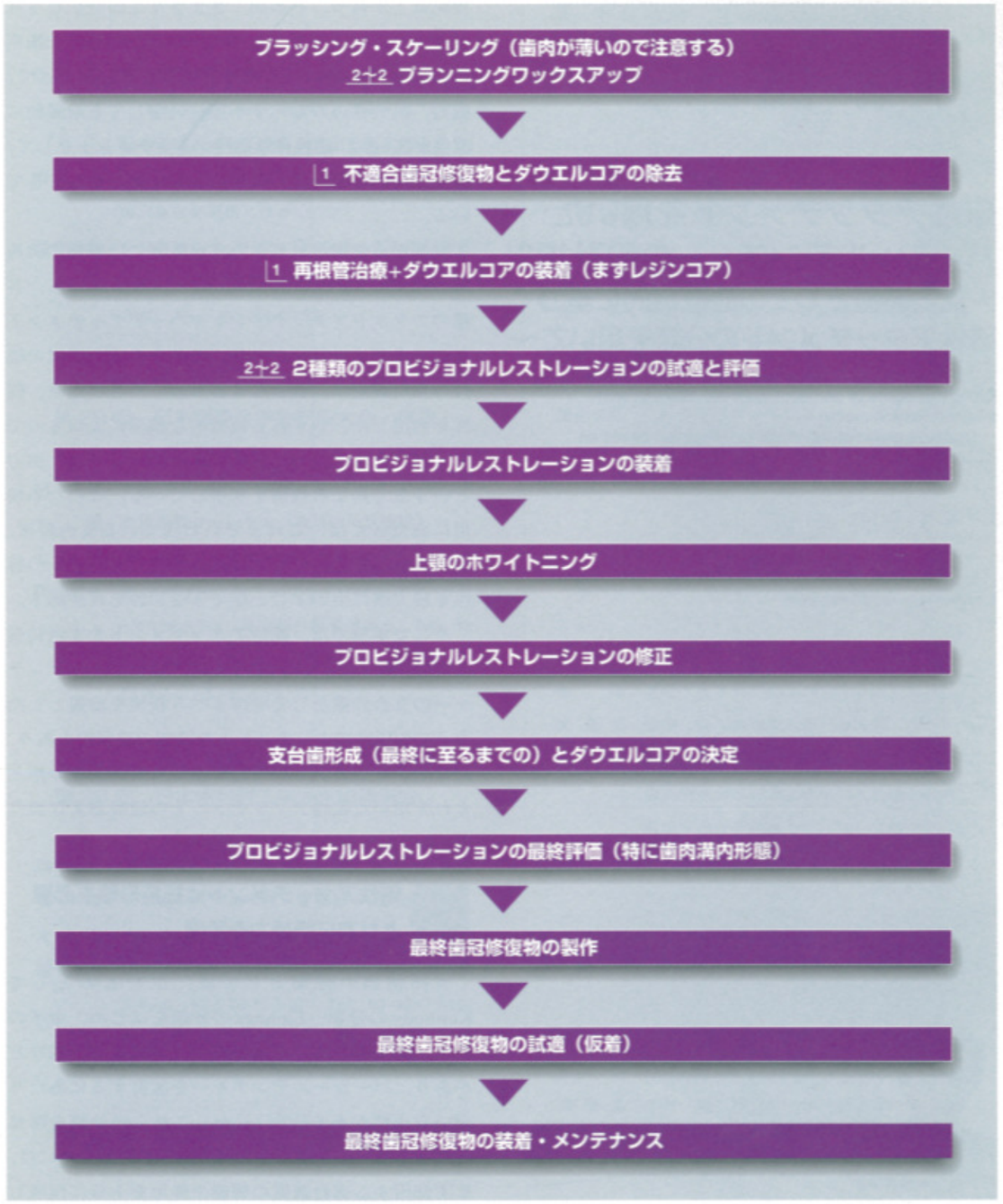

図9　確定した治療計画<川里>