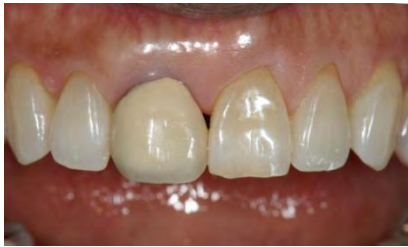

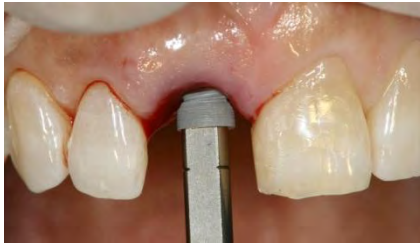インプラントの症例

1. 上顎中切歯の症例 抜歯即時埋入
2. 右上の症例 抜歯即時埋入
3. 上顎中切歯の症例 抜歯即時埋入＋エクストルージョン
4. 上顎中切歯の症例 抜歯遅延埋入＋GBR
5. 上顎の症例 骨造成(GBR)してインプラント
6. 上顎の症例 骨造成(GBR)してインプラント
7. 上顎臼歯の症例 上顎洞底挙上(ソケットリフト)とインプラント
8. 上顎の症例 上顎洞底挙上(ソケットリフト)とインプラント
9. 上顎結節の症例 上顎結節へのインプラント
10. 上顎結節の症例 上顎結節へのインプラント
11. 上顎前歯の症例 CTからの診断
12. 上顎前歯の症例 CTからのサージカルガイド
13. 上下顎の症例 矯正してアーチを修正
14. 上下顎の症例 矯正にて動揺歯を固定
15. 上顎の症例 埋入用ワックスアップ
16. 下顎の症例 埋入用ステント
17. 下顎の症例 セラミックアバットメント
18. 下顎の症例 メタルアバットメント
19. 右下の症例 インプラントのパーツ
20. 左下の症例 インプラントの型採り
21. 上顎前歯の症例 オーバーデンチャー
22. 上顎結節の症例 オーバーデンチャー
23. 下顎前歯の症例 オーバーデンチャー

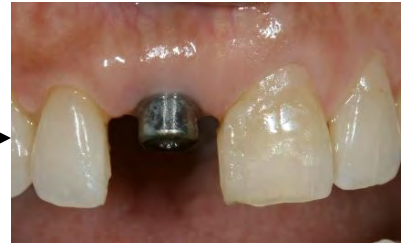上顎中切歯の症例 即時埋入



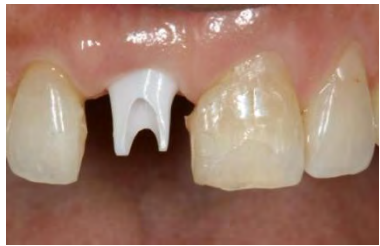術前



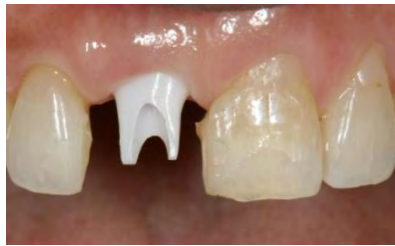抜歯と同時にインプラント埋入



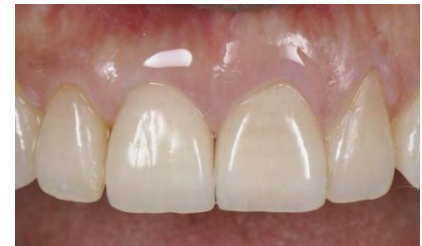6か月後



ジルコニアアバットメント



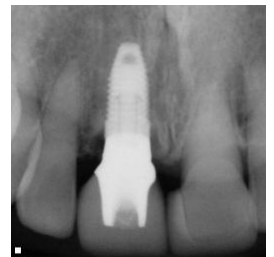
反対の歯はラミネートベニア



術後

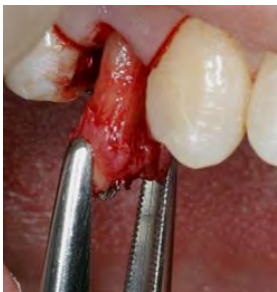治療期間 1年

抜歯と同時にインプラントが1本埋入されました
審美的な理由から、反対の歯はベニア修復です

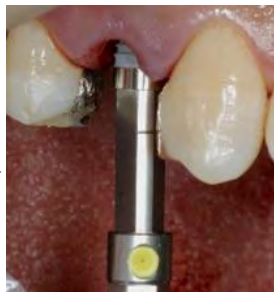

右上の症例 即時埋入

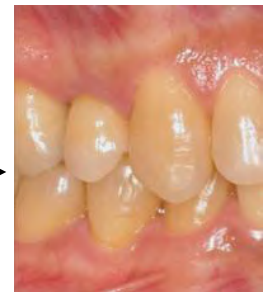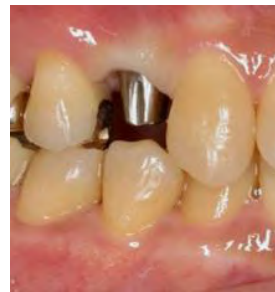抜歯



同時にインプラント埋入



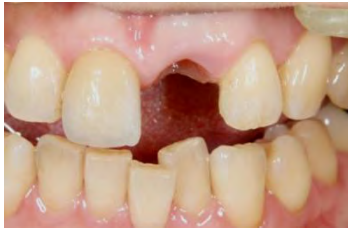術後



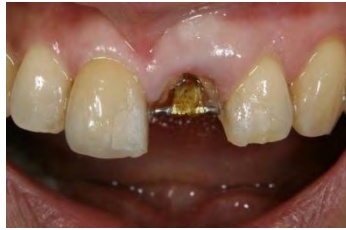治療期間 半年

抜歯と同時にインプラントが1本埋入されました
周囲の骨・歯肉が保存されます

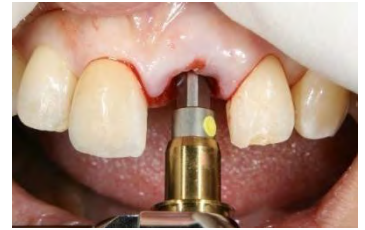上顎中切歯の症例 即時埋入+エクストルージョン



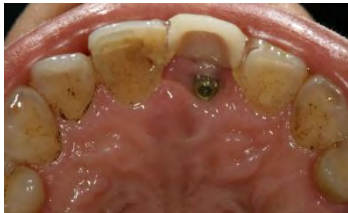術前



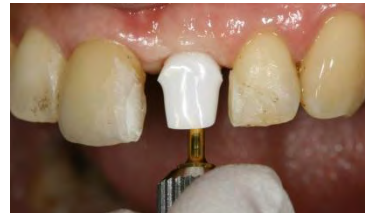エクストルージョン



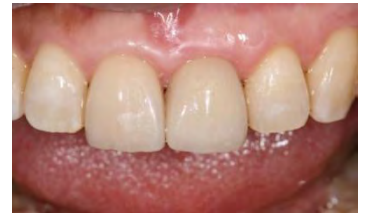インプラント埋入



6か月後



ジルコニアアバットメント

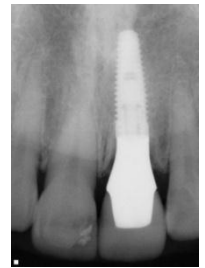

術後

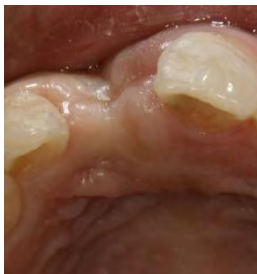治療期間 1年

抜歯と同時にインプラントが1本埋入されました

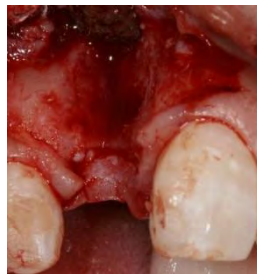歯肉が下がらないように、エクストルージョンを行っています



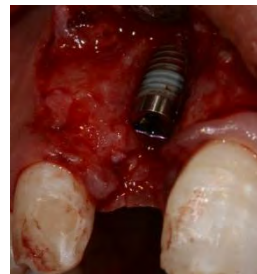上顎中切歯の症例 遅延埋入+GBR



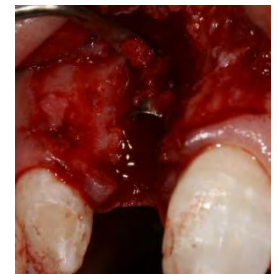術前



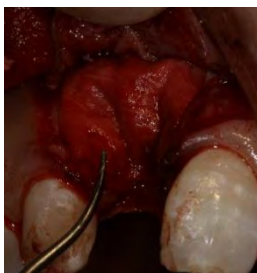大きな骨欠損



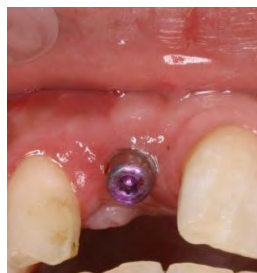インプラント埋入



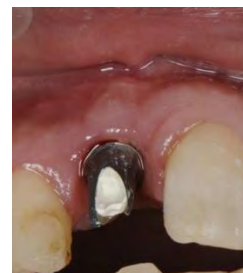GBR



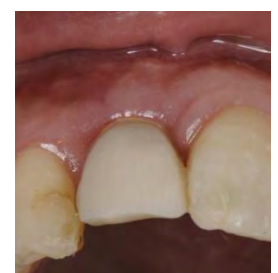
吸収性メンブレン



6か月後



チタンアバットメント

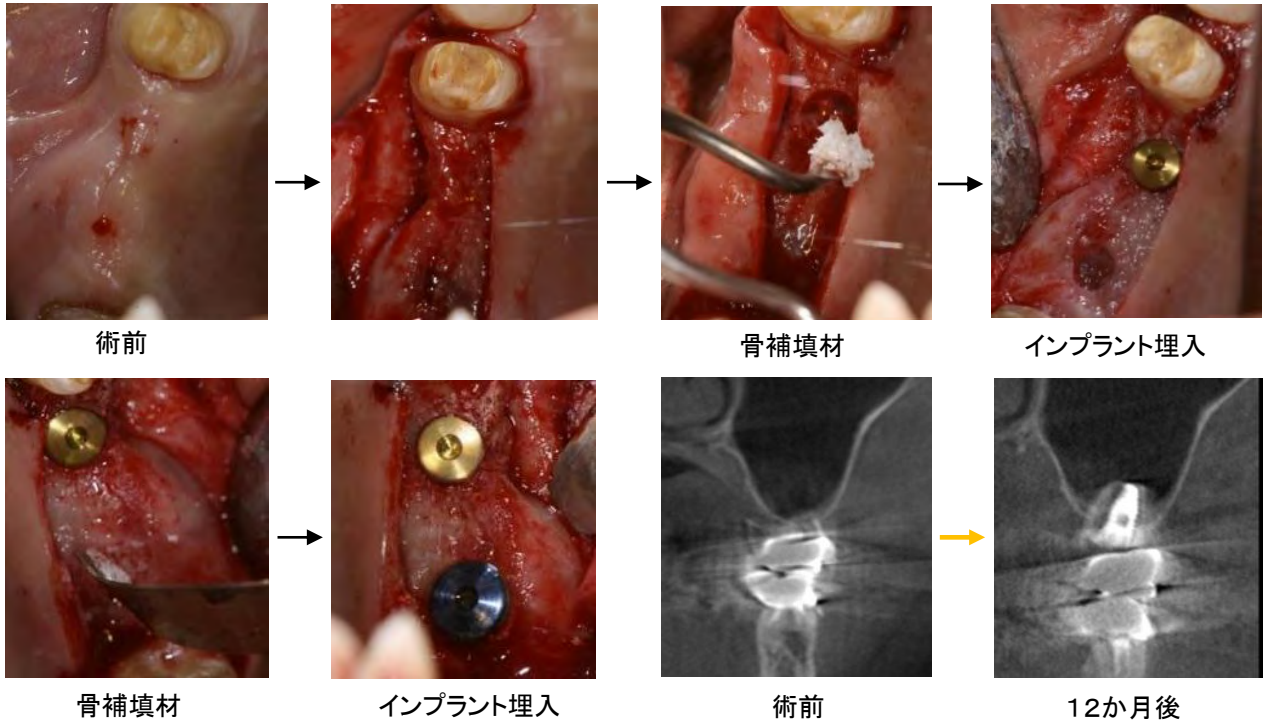


術後

治療期間 1年

事故によって、歯と骨が欠落しており、そのため、周囲の骨・歯肉を再生させています

上顎臼歯の症例 上顎洞底挙上(ソケットリフト)とインプラント



術前

骨補填材

インプラント埋入

骨補填材

インプラント埋入

術前

12か月後

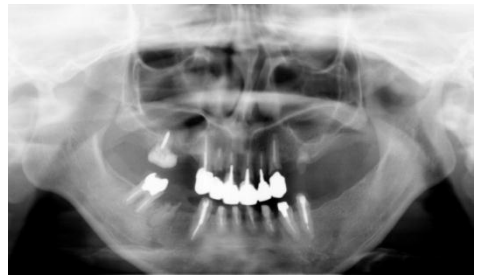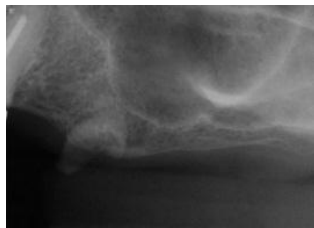
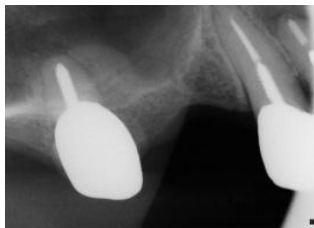治療期間 1年

上顎洞内にインプラントが2本埋入されました

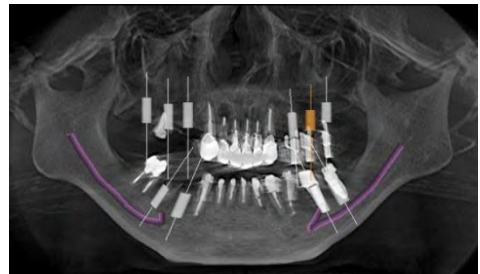
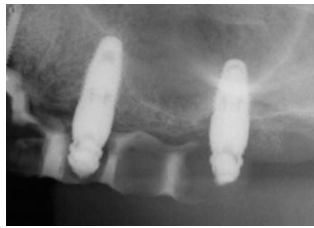
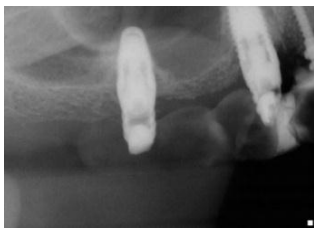上顎洞底が骨補填剤とインプラントによって挙上されています

上顎臼歯の症例 上顎洞底挙上(ソケットリフト)とインプラント

術前



インプラント埋入

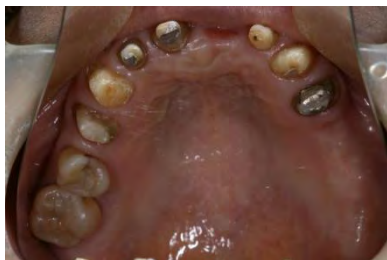

治療期間 1年

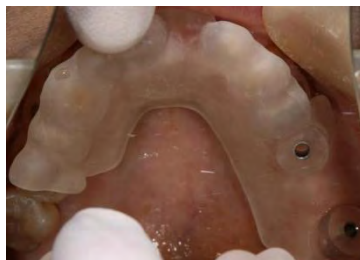上顎洞内にインプラントが4本埋入されました

上顎洞底が骨補填剤とインプラントによって挙上されています

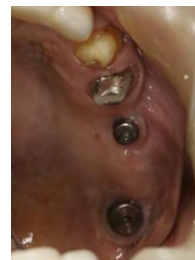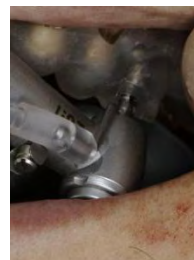上顎結節の症例 上顎結節へのインプラント



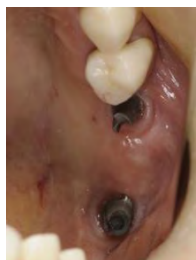術前



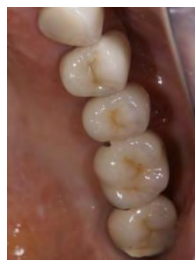サージガイド装着



インプラント埋入



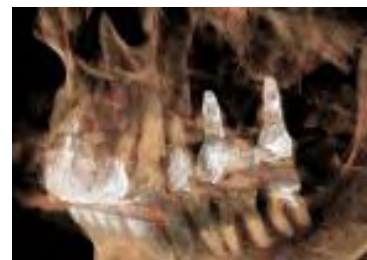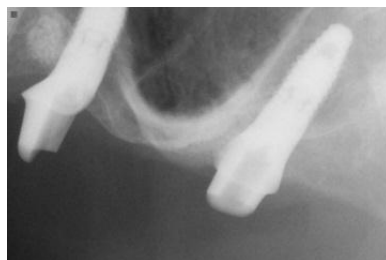アバットメント



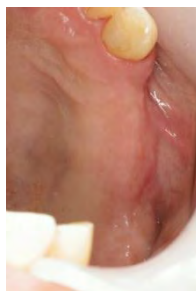術後

治療期間 1年

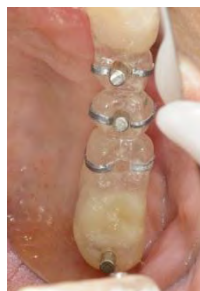
インプラントが上顎洞を避けて上顎結節へ2本埋入されました。
インプラントの間の暗い部分が上顎洞で、空洞になっています。



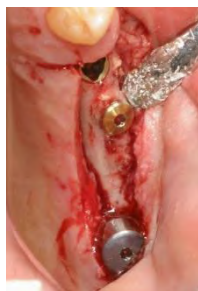上顎結節の症例 上顎結節へのインプラント



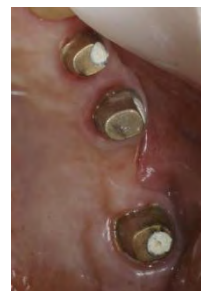術前



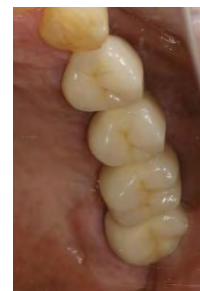サージガイド装着



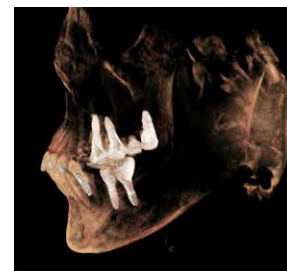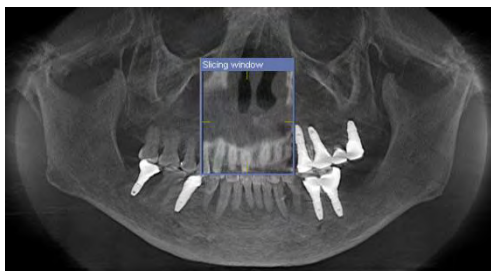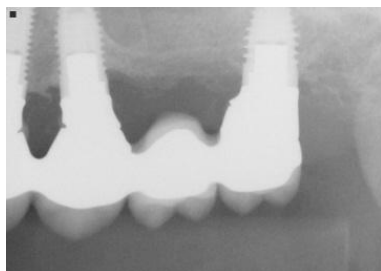
インプラント埋入



アバットメント



術後

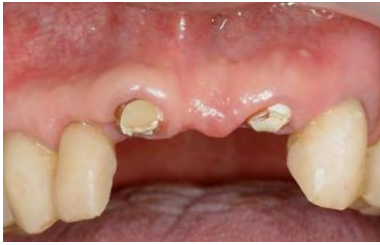

治療期間 1年

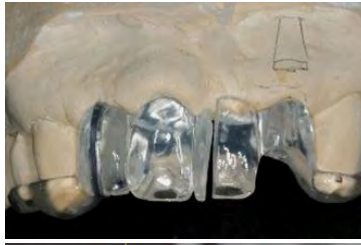インプラントが上顎洞を避けて上顎結節へ3本埋入されました。
上顎洞底挙上と上顎結節のインプラントはケースバイケースで使い分けます

上顎前歯の症例 CTからの診断

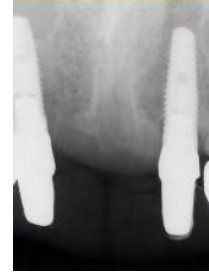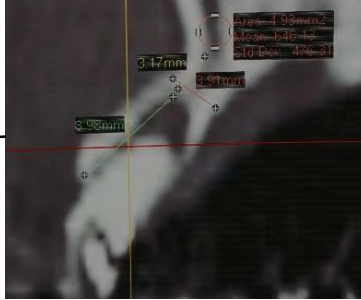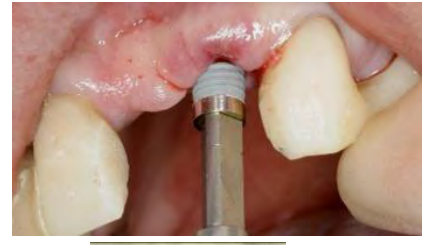術前



CT



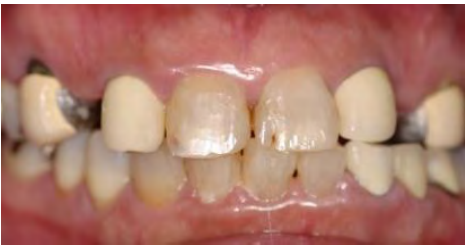術後



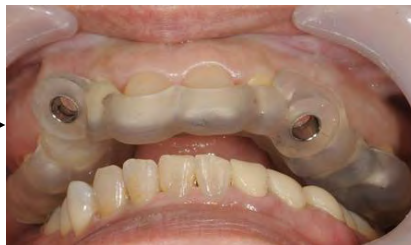通常のレントゲンから左右方向
CTによって前後方向の診断を行います

上顎前歯の症例 CTからのサージカルガイド

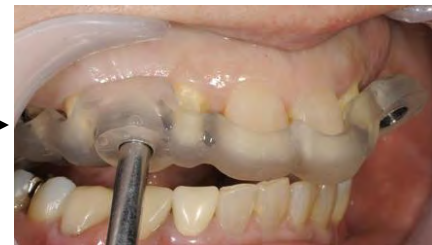術前



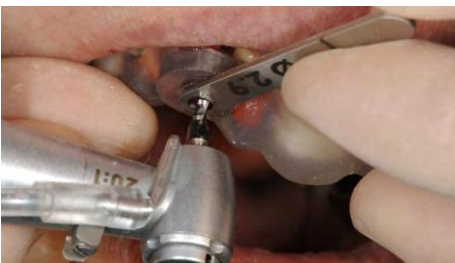サージガイド装着



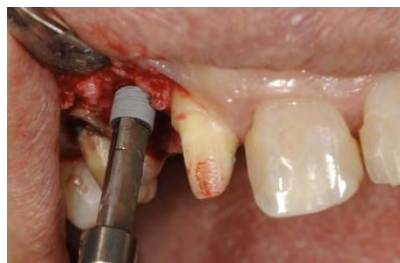埋入方向の確認



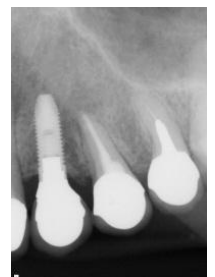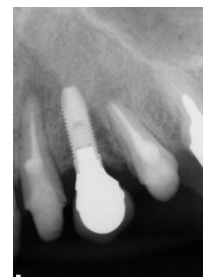
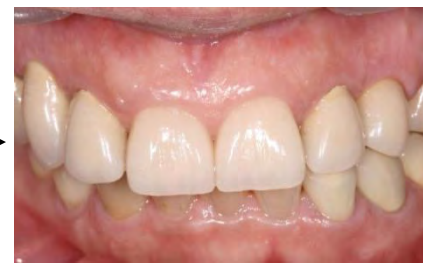インプラント床の形成



インプラント埋入



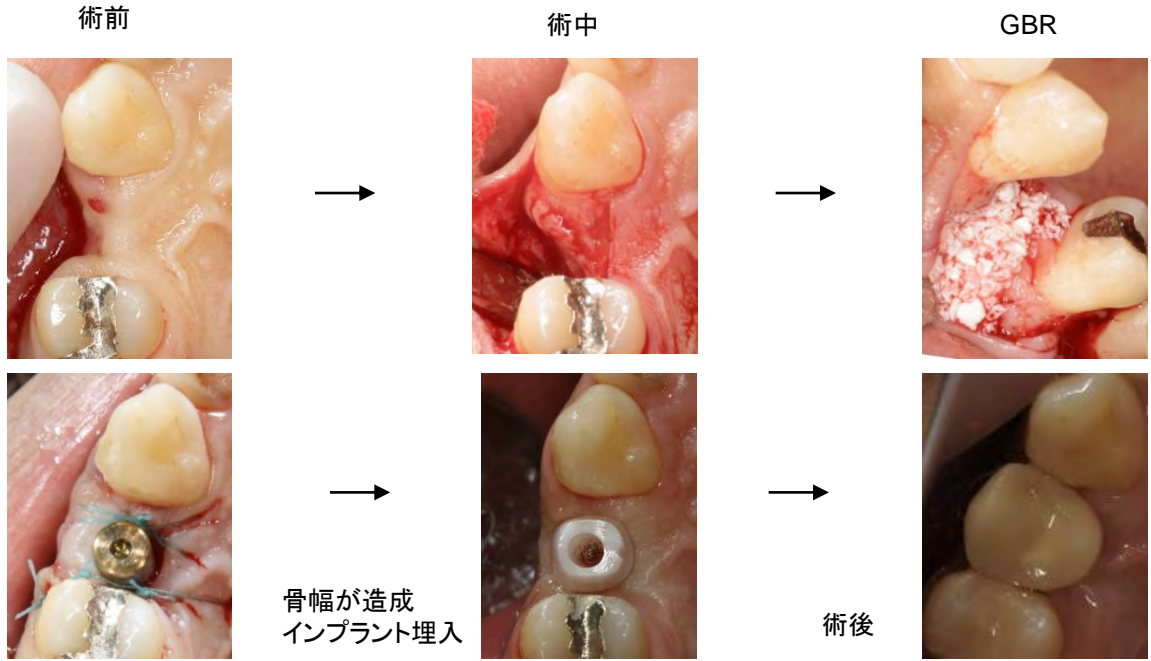
術後



治療期間 1年

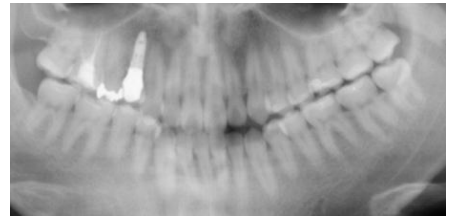CTから診断し、理想的な位置にインプラントを埋入するための、
サージカルガイドから、インプラントが2本埋入されました

上顎の症例 骨造成(GBR)してインプラント

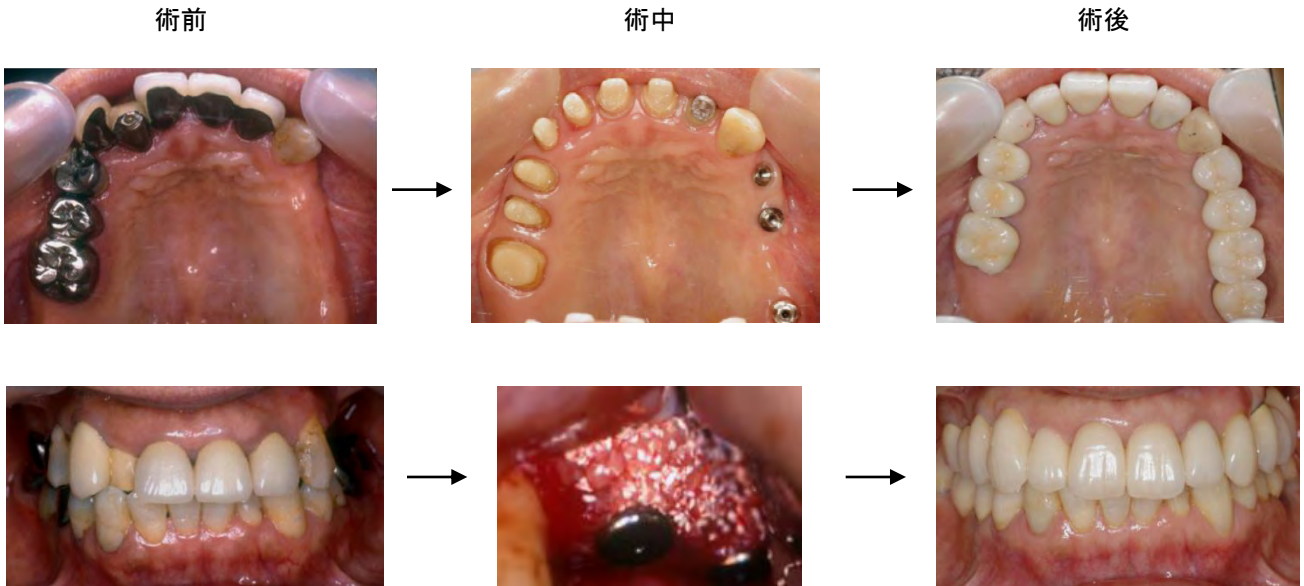


GBR (骨造成)を行っています

治療期間 1年 インプラントが1本埋入されました

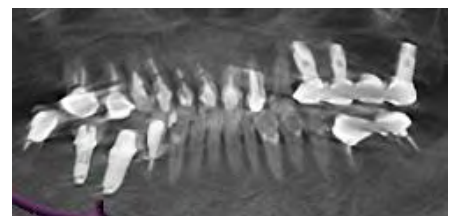

上顎の症例 骨造成(GBR)してインプラント



GBR / ソケットリフトも行っています

治療期間 2年 インプラントが5本埋入されました

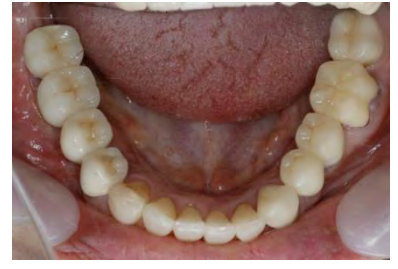
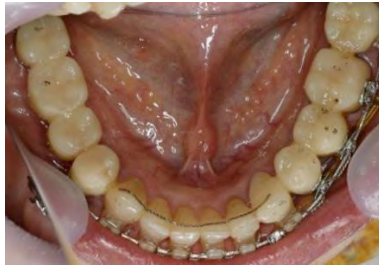
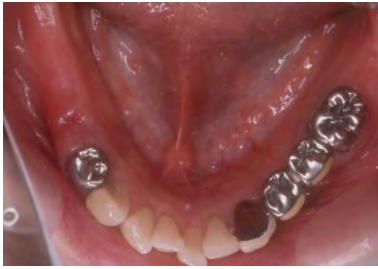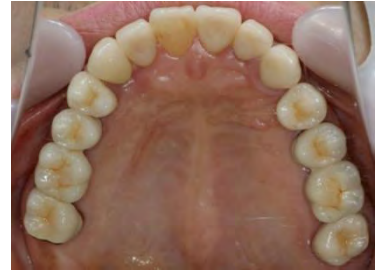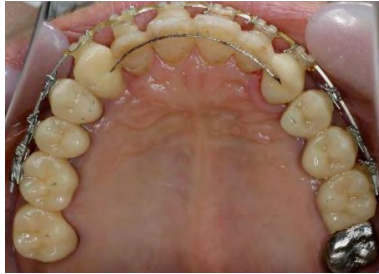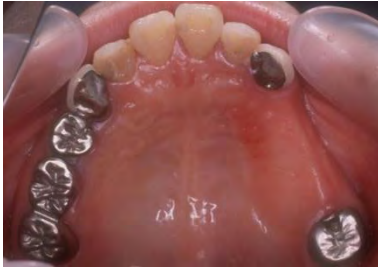上下顎の症例 矯正してアーチを修正

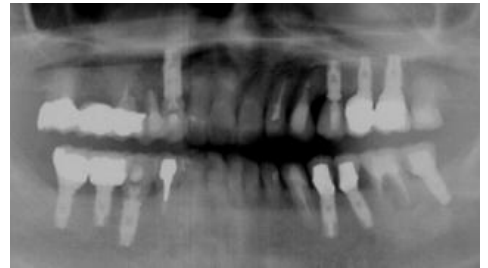術前

矯正中

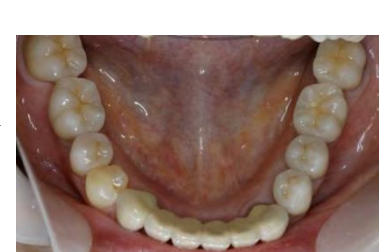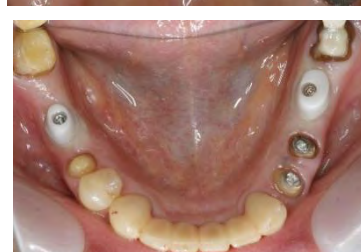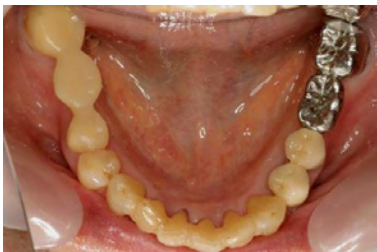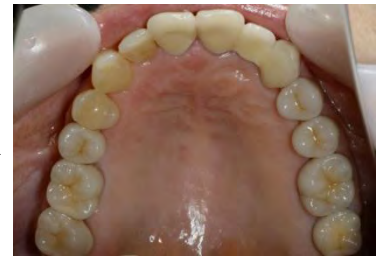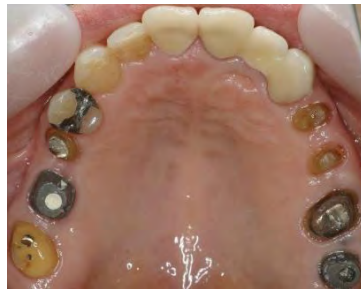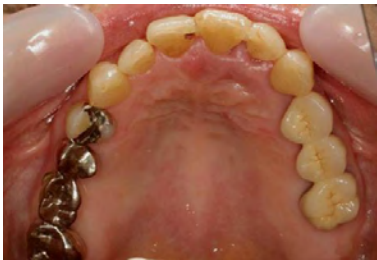術後



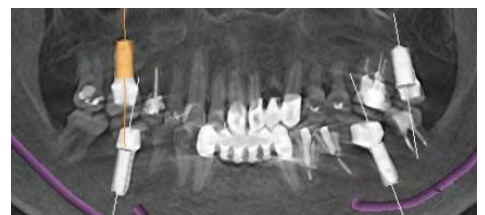治療期間 4年
インプラントが10本埋入されました



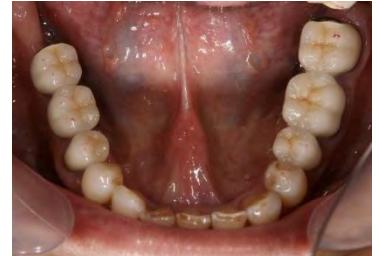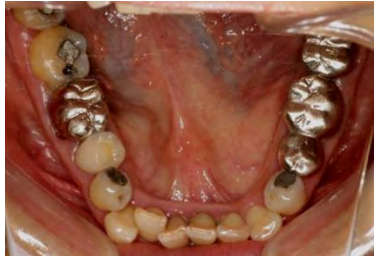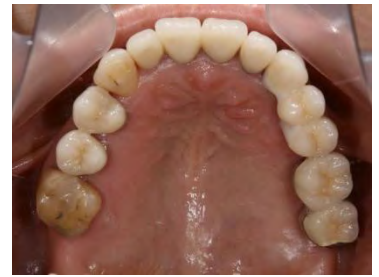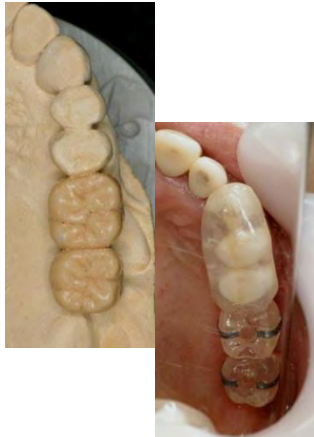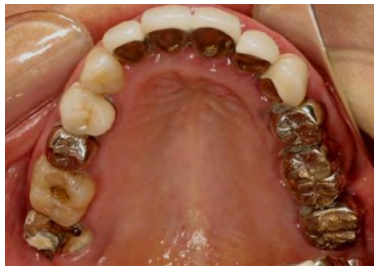上下顎の症例 矯正して動揺歯を固定



治療期間 3年
インプラントが10本埋入されました



上顎の症例 埋入用ワックスアップ

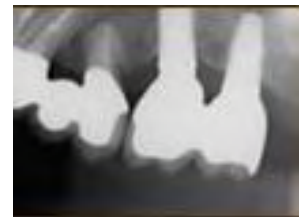

術前

ワックスアップとステント

術後

治療期間 2年 インプラントを2本埋入しました
 歯の外形をワックスアップし、
 インプラントを入れる場所をステントへコピーします。
 どこがインプラントかわかりますか？

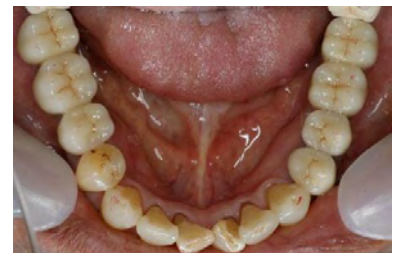
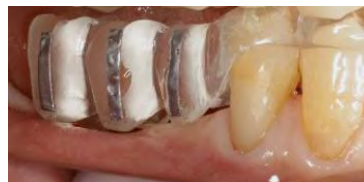
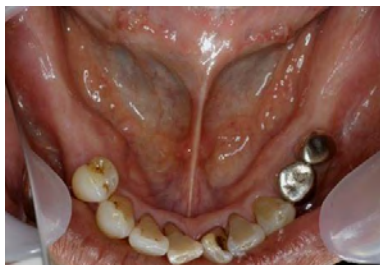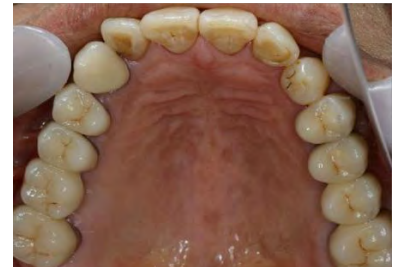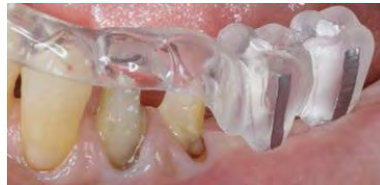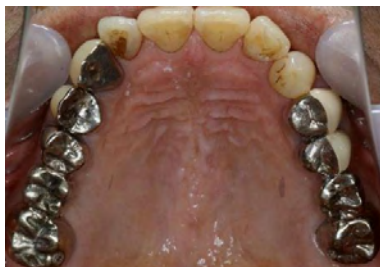下顎の症例 埋入用ステント

術前

術中

術後

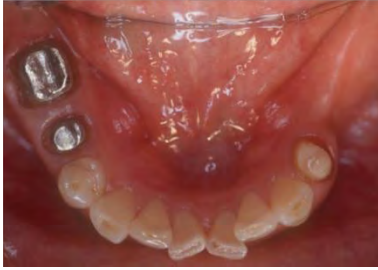

インプラントが5本埋入
 治癒期間1年半

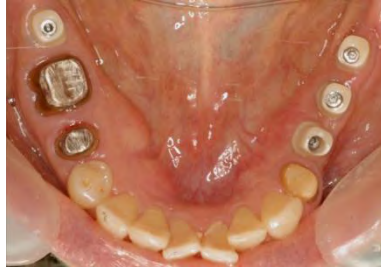埋入位置の表示

下顎の症例 支台歯はセラミックアバットメント

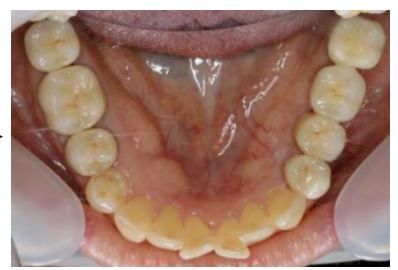術前



術中

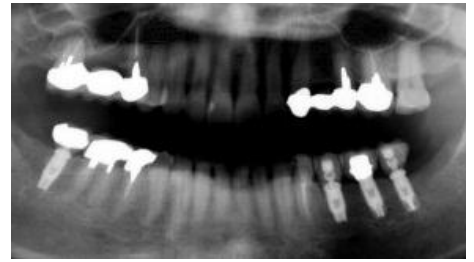
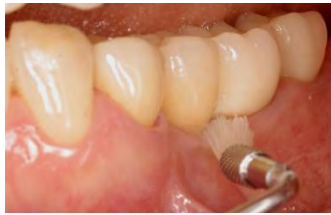

術後



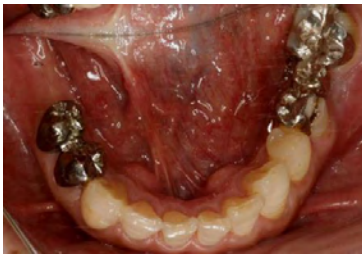治療期間 半年

インプラントが4本埋入されました
アバットメントはセラミック
歯肉退縮しても見えません

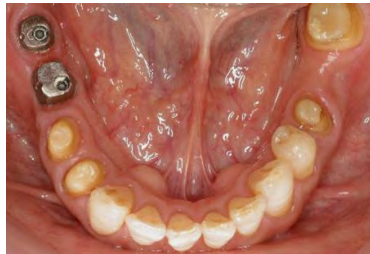

下顎の症例 支台歯はメタルアバットメント

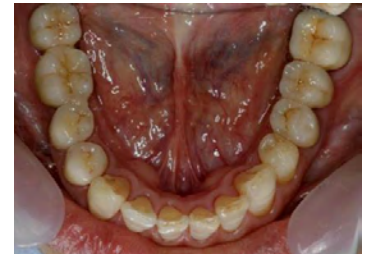術前



術中

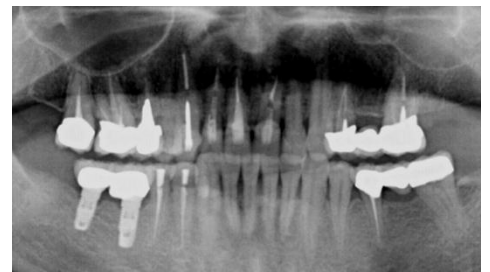

術後



治療期間 半年

右下はインプラントを2本埋入しました
噛む力が強いのでメタルアバットメントにしています
左下はブリッジで対応しています



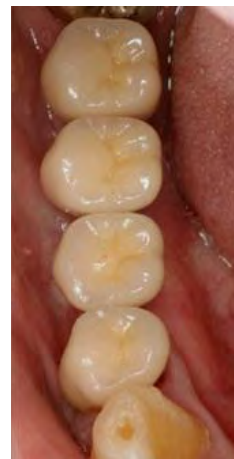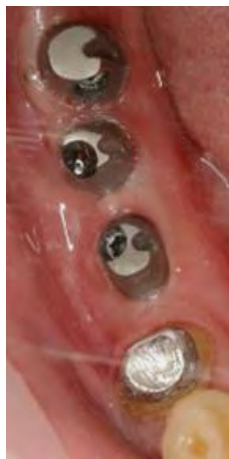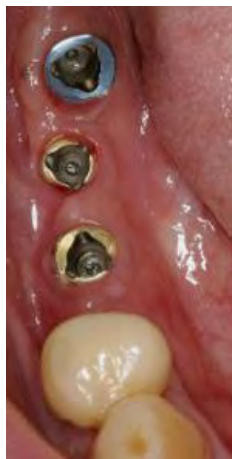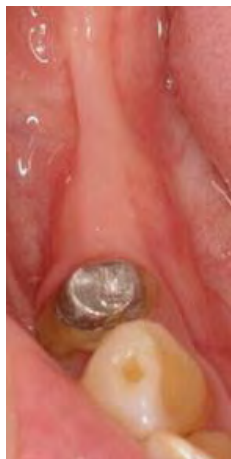右下の症例 インプラントのパーツ

術前

インプラント

アバットメント

最終補綴



インプラントは歯根、アバットメントは歯冠に相当します

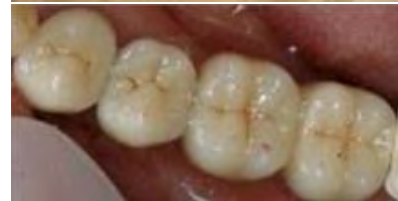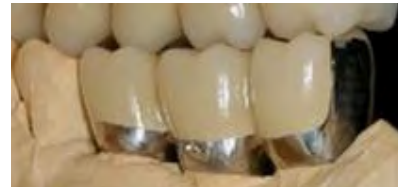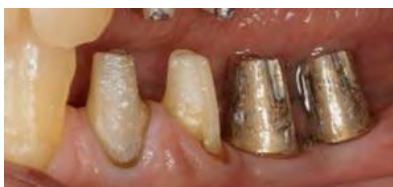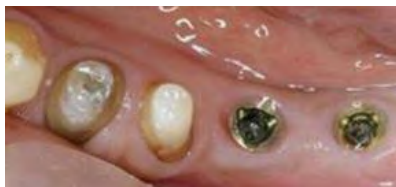治療期間 半年

左下の症例 インプラント型採り

インプラント型採り

アバットメント・メタルコーピング

最終補綴



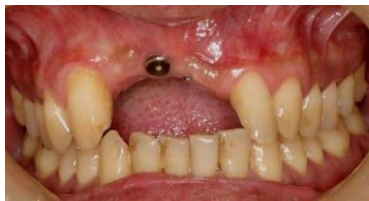アバットメントの上に歯がかぶされます

かぶせ物が割れないよう工夫しています

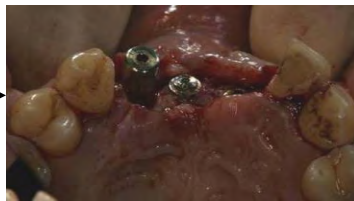咬合関係は理想的です

治療期間 半年

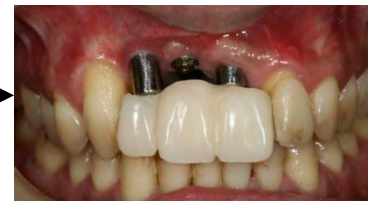上顎前歯の症例 オーバーデンチャー



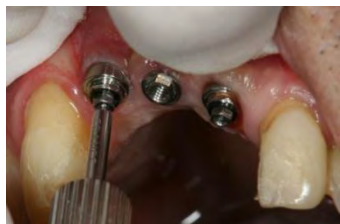術前



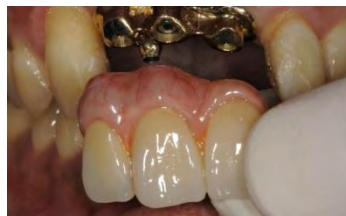
インプラント



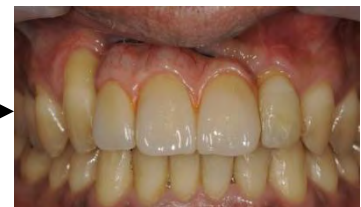仮歯



アバットメント装着

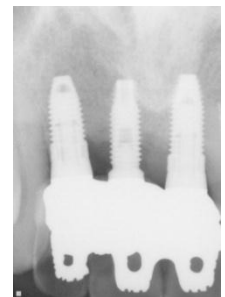

最終補綴

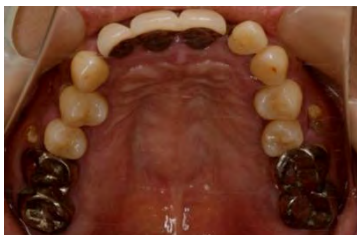

術後

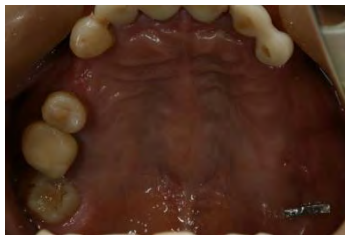治療期間 1年
 インプラントが3本埋入されました
 この上に入れ歯を装着します
 入れ歯は取り外し可能です。



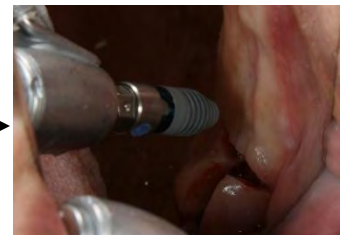上顎の症例 オーバーデンチャー



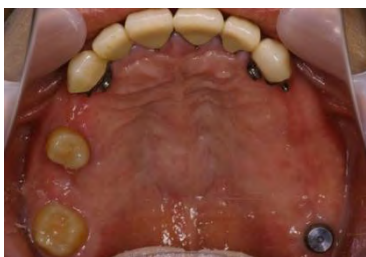
術前



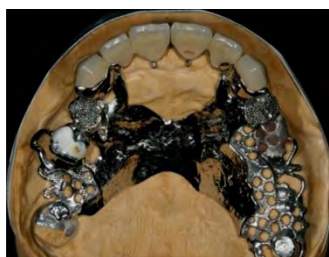
抜歯後



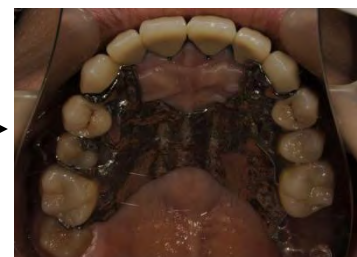
インプラント



最終補綴

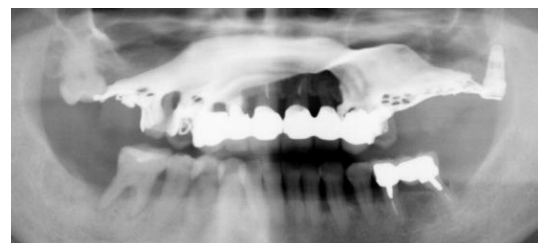

最終メタルフレーム

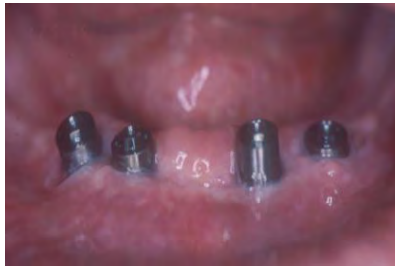

術後

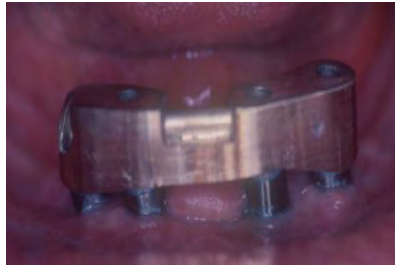治療期間 2年
 インプラントが1本埋入されました
 この上に入れ歯を装着します
 入れ歯は動かなくなりました。



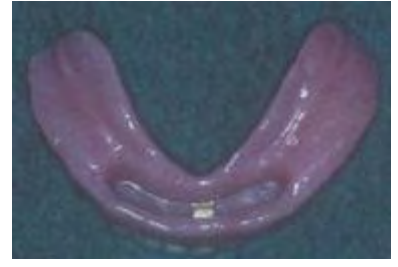下顎の症例 オーバーデンチャー



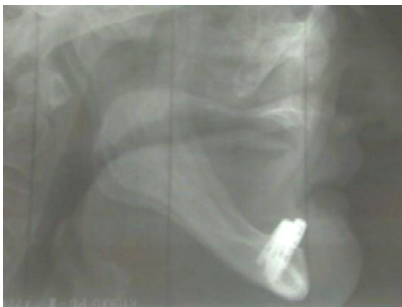インプラント



バーアタッチメント



入れ歯



治療期間 半年

インプラントが4本埋入されました

この上に入れ歯を装着します

インプラントは、
入れ歯にはない安定性や、ブリッジにはない強度など、
生きた歯に匹敵する、美しさと快適さを備えた、魅力ある治療法です。
ただ、インプラントにも課題や限界があることを忘れないで下さい。

～ Serendipityかわさと歯科 ～